

ΒΙΒΛΙΟΠΑΡΟΥΣΙΑΣΗ BOOK REVIEW

ΑΡΧΕΙΑ ΕΛΛΗΝΙΚΗΣ ΙΑΤΡΙΚΗΣ 2010, 27(3):574-575
ARCHIVES OF HELLENIC MEDICINE 2010, 27(3):574-575

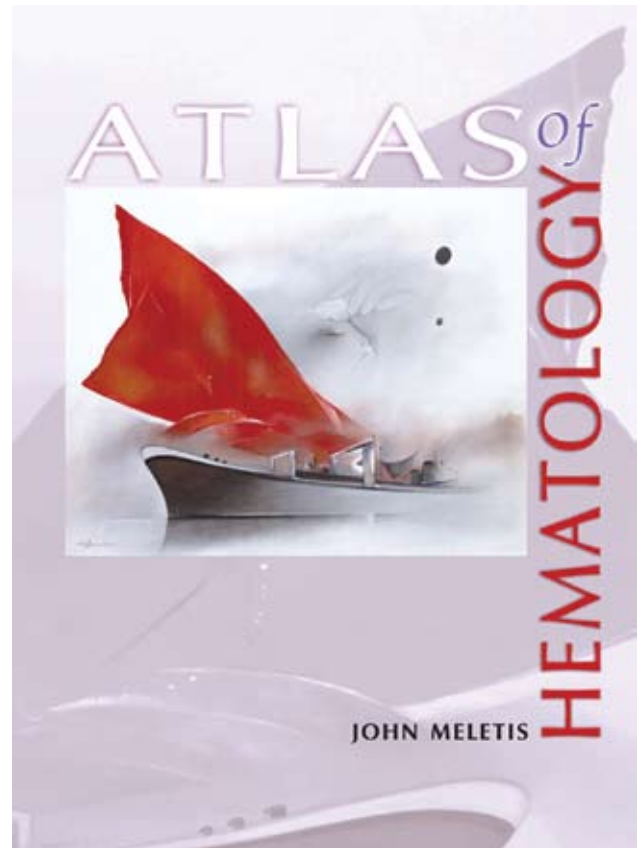
Άτλας Αιματολογίας

Ο έγχρωμος «Άτλας Αιματολογίας» του Γιάννη Μελέτη, στελέχους μιας ονομαστής στον ελληνικό χώρο σχολής αιματολόγων, εκτός από την ελληνική του έκδοση, τώρα με τη βελτιωμένη έκδοσή του στα αγγλικά υπερέβη, επιτέλους, για πρώτη φορά τα όρια του ελληνικού αναγνωστικού κοινού, αφού ανάλογο έργο δεν υπάρχει σήμερα ΠΟΥΘΕΝΑ στην προσιτή βιβλιογραφία.

Ελπίζουμε για την καλή υποδοχή της έκδοσης, που, παράλληλα, αποτελεί ένα ολόκληρο συνοπτικό σύγγραμμα με τις επεξηγηματικές του λεζάντες αλλά και ένα εκδοτικό έργο τέχνης τόσο φωτογραφίας όσο και εκτύπωσης (702 σελίδες, μέγεθος 32x23 cm, λεπτομερής κυτταρολογική περιγραφή, 4.000 θαυμάσιες έγχρωμες εικόνες μικροσκοπίου, διαγνωστικοί πίνακες, επεξηγηματικό κείμενο εικόνων). Πολλοί διεθνείς εκδοτικοί οίκοι θα ήταν υπερήφανοι να υλοποιήσουν την αγγλόφωνη έκδοση του «Άτλαντα» του Γιάννη Μελέτη.

Όσο για τους αιματολόγους, όχι μόνο τους νέους αλλά και τους «γηράσκοντες-διδασκόμενους», πολλά έχουν να ωφεληθούν από την απλή και μόνο φυλλομέτρηση της τόσο επιμελημένης έκδοσης. Μιας έκδοσης που παραθέτει την «κατάθεση» από το προσωπικό, πολύχρονο «ταμειυτήριο» ενός κλινικού γιατρού που έχει την άποψη και μας πείθει ότι η μορφολογία του αίματος, πέρα και πριν από όλες τις περίπλοκες εργαστηριακές μελέτες, πολλές φορές φθάνει και αρκεί, να αναγνωρίσει κάποιος και να τυποποιήσει πολλές νόσους (και όχι μόνο τις καθαρά αιματολογικές).

Υπάρχουν πολλοί άτλαντες Αιματολογίας, αλλά θεωρώ ότι η παρούσα εργασία παρέχει τη δυνατότητα παρατήρησης πολλών παρασκευασμάτων με το ίδιο αντικείμενο, γεγονός το οποίο δεν παρέχουν οι συνήθεις άτλαντες λόγω στενότητας χώρου και κόστους. Οι επεξηγήσεις που συνοδεύουν τις εικόνες σκοπό έχουν να δώσουν βασικά στοιχεία για τη φύση των κυττάρων και την αναγνώρισή τους. Η ποιότητα των εικόνων αρκετές φορές δεν είναι πάρα πολύ καλή, αλλά αυτό έγινε εσκεμμένα, αφού σε όλους είναι γνωστό ότι σχεδόν όλοι οι άτλαντες που κυκλοφορούν έχουν ιδανικές



3η έκδοση, Εκδόσεις Νηρέας, Αθήνα, 2009
ISBN: 960-7597-30-3

εικόνες, πάντα βέβαια με το ανάλογο “retouche”, τις οποίες οι αιματολόγοι δεν συναντούν σχεδόν ποτέ στην καθημερινή ρουτίνα. Έτσι, νομίζω ότι ο μορφολόγος θα πρέπει να είναι εξοικειωμένος με εικόνες από παρασκευάσματα με μη καλή επίστρωση, ταχεία χρώση, κακή ποιότητα χρώσης, μονοχρωματική χρώση, αλλαγή των συνήθων αποχρώσεων λόγω μη ιδανικού pH, καθαρισμένες επιστρώσεις με εμβάπτιση σε ξυλόλη, παραμονή επί μακρόν του κεδρελαίου στην επίστρωση, κακό ξέπλυμα μετά από τη χρώση και πολλές άλλες τυχαίες παραλλαγές, που συχνά είναι αναπόφευκτες και τις οποίες καλείται να παρατηρήσει ο αιματολόγος, να διαγνώσει, αλλά και να λάβει αποφάσεις. Εξάλλου, αυτή ήταν και η συμβουλή των Δασκάλων μου για όσους ασκούν την τρέχουσα μαχόμενη Αιματολογία.

Είναι πραγματικότητα ότι η Ιατρική και ιδιαίτερα η Αιματολογία με τη σημερινή της τροπή, όσο περνά ο καιρός, έχει την τάση να «μηχανοποιηθεί» εντελώς. Η ευκολία της τέλεσης πολλών, ακόμη και πολύ πολύπλοκων παρακλινικών εξετάσεων και μετρήσεων, καθώς και η μαγεία των αυτόματων αναλυτών και ηλεκτρονικών υπολογιστών, με την πάροδο του χρόνου έχει όλο και περισσότερους θιασώτες. Όμως, όπως μας δίδαξαν σοφοί Δάσκαλοι, η μαγεία της προσέγγισης στη διάγνωση με αρχή τις πληροφορίες από το ιστορικό, την κλινική εξέταση και την αξιολόγηση απλών αιματολογικών και βιοχημικών μετρήσεων και ιδιαίτερα της παρατήρησης των επιχρισμάτων αίματος και μυελού των οστών, είναι το ίδιο θελκτική και μάλλον θα έλεγα εντυπωσιακά ενδιαφέρουσα, αλλά και ικανή και αναγκαία για να επιτευχθεί ο στόχος του κλινικού γιατρού, που είναι η σωστή διάγνωση.

Η προσπάθεια αυτή φιλοδοξεί να συμβάλλει στον τρόπο σκέψης, στη λογική της προσέγγισης και στη βήμα προς βήμα προσπέλαση του δρόμου προς τη σωστή διάγνωση, αξιολογώντας απλά αιματολογικά ευρήματα. Η προσπάθεια έχει απώτερο σκοπό να βοηθήσει τους νέους συναδέλφους, που σε αυτή την κρίσιμη ώρα της σταδιοδρομίας τους αγωνίζονται να αποβάλλουν τα δεσμά της αποκλειστικά θεωρητικής προσέγγισης, καθώς βρίσκονται σχεδόν μόνοι και συχνά αμήχανοι αντιμέτωποι για πρώτη φορά με τον ασθενή και τις διάφορες, συχνά πολλές, εξετάσεις. Εξ άλλου, αυτή η μικρή προσπάθεια δεν φιλοδοξεί να υποκαταστήσει τα αξιολογότερα πλήρη συγγράμματα Αιματολογίας που υπάρχουν, αλλά μάλλον να αποτελέσει ένα χρήσιμο βοηθό στο γνώστη της Αιματολογίας, για την

ταχεία προσέγγιση κλινικών αιματολογικών προβλημάτων, όπως συχνά εμφανίζονται στην καθημερινή πράξη. Έτσι, η λεπτομέρεια έχει αντικατασταθεί από βραχείες εισηγήσεις, πίνακες, διαγνωστικές σκέψεις, προσπάθειες αξιολόγησης των κλινικών και των παρακλινικών δεδομένων με στόχο πάντα την πιθανότερη διάγνωση, που παρέχονται συνοπτικά, σχεδόν τηλεγραφικά, αφήνοντας την παραπέρα προσέγγιση στο θέμα και το χειρισμό του ασθενούς σε εκτεταμένα ειδικά συγγράμματα και άρθρα. Ο συγκεκριμένος «Ατλας» πιστεύεται ότι θα αποτελέσει ένα χρήσιμο βοήθημα για τους νεότερους γιατρούς αιματολόγους, μικροβιολόγους, φοιτητές Ιατρικής και όσους ασχολούνται με πάθος με την κυτταρολογία του αίματος.

Ο κ. Μελέτης είναι άξιος συγχαρητηρίων για το έργο και τον κόπο του. Βέβαια, η τεχνική βοήθεια από όσους στήριξαν αυτή την έκδοση (με πρώτο και καλύτερο τον ηλεκτρολόγο μηχανικό και μηχανικό ηλεκτρονικών υπολογιστών γιο του Χρήστο, την κόρη του Ραλλού, γραφίστρια, αλλά και την καλλιτεχνική ομάδα του εκδότη «Νηρέας» και ιδιαίτερα τη ζωγράφο Λίλη Ελευθερίου, όπου ένα θαυμάσιο έργο της κοσμεί εικαστικά το εξώφυλλο της δερματόδετης πολυτελούς έκδοσης) ήταν πολύ σημαντικός παράγοντας επιτυχίας. Όμως, το «μεράκι» της επιμελημένης συλλογής όλων αυτών των εικόνων υποθέτουμε για πολλά-πολλά χρόνια τώρα είναι ο αδιαφιλονίκητος κατάδικός του προσωπικός άθλος.

Κ. Κωνσταντόπουλος
Α΄ Παθολογική Κλινική, ΕΚΠΑ,
Νοσοκομείο «Λαϊκό», Αθήνα

.....