

**Οικογενής πολυποδίαση**  
**Τι νεότερο στη διάγνωση και τη θεραπεία**

**Λέξεις ευρετηρίου**

Διάγνωση  
Θεραπεία  
Οικογενής πολυποδίαση  
Πρόγνωση

Η οικογενής αδενωματώδης πολυποδίαση (familial adenomatous polyposis, FAP) είναι μια κληρονομική πάθηση, που χαρακτηρίζεται από την εμφάνιση δεκάδων έως χιλιάδων αδενωματωδών πολυπόδων παχέος εντέρου.<sup>1-4</sup> Θεωρείται προδιαθεσική κατάσταση του καρκίνου του παχέος εντέρου, όπως και άλλων οργάνων, ενώ αποτελεί την πρώτη προδιαθεσική κατάσταση κολο-ορθικού καρκίνου για την οποία αναγνωρίστηκε υπεύθυνο γονίδιο (γονίδιο APC).<sup>2,5,6</sup> Ενοχοποιείται για το 1% των περιπτώσεων του καρκίνου του παχέος εντέρου. Η συχνότητα εμφάνισης του συνδρόμου κυμαίνεται μεταξύ 1:8.300-14.025 γεννήσεις ζώντων, ενώ τα δύο φύλα επηρεάζονται εξίσου.<sup>1-4</sup>

Το σύνδρομο πιστεύεται ότι οφείλεται σε σποραδικές ή κληρονομούμενες μεταλλάξεις δύο γονιδίων, των APC (5q21-q22) και MYH (1p34.3-p32.1). Έχουν καταγραφεί περισσότερες από 1400 μεταλλάξεις στο γονίδιο APC, οι οποίες κληρονομούνται με αυτοσωμικό επικρατούντα χαρακτήρα. Οι γνωστές μεταλλάξεις του γονιδίου MYH είναι πολύ λιγότερες, αλλά ενδιαφέρον παρουσιάζει η παρατήρηση ότι υπάρχει εθνική κατανομή. Οι πλέον συχνές μεταλλάξεις στους Καυκάσιους είναι οι Y165C και G382D. Γενικά, η κλινική εικόνα ασθενών με μεταλλάξεις στο γονίδιο MYH θεωρείται ελαφρύτερη από αυτή των ασθενών με μεταλλάξεις στο

Κ. Φωτιάδης,<sup>1</sup>  
Δ.Κ. Τσεκούρας,<sup>2</sup>  
Μ. Γενετζάκης,<sup>2</sup>  
Γ. Ζωγράφος<sup>2</sup>

<sup>1</sup>3η Πανεπιστημιακή Χειρουργική  
Κλινική, Πανεπιστήμιο Αθηνών,  
«Αττικό» Νοσοκομείο, Χαϊδάρι

<sup>2</sup>1η Πανεπιστημιακή Χειρουργική  
Κλινική, Πανεπιστήμιο Αθηνών,  
«Ιπποκράτειο» Νοσοκομείο Αθηνών,  
Αθήνα

**Familial adenomatous polyposis.  
Recent developments in diagnosis  
and treatment**

*Abstract at the end of the article*

Υποβλήθηκε 27.1.2005  
Εγκρίθηκε 18.2.2005

APC. Η παρουσία εξωκολονικών εκδηλώσεων οφείλεται στη συντριπτική πλειοψηφία των περιπτώσεων, αν όχι αποκλειστικά, σε μεταλλάξεις στο γονίδιο APC.<sup>1,2</sup> Εκτός όμως από τις γενετικές ανωμαλίες, πιστεύεται ότι στην ανάπτυξη της οικογενούς πολυποδίασης συνεισφέρουν και περιβαλλοντικοί παράγοντες, όπως η δίαιτα, η άσκηση και το κάπνισμα.<sup>7</sup>

Οι ασθενείς είναι συνήθως ασυμπτωματικοί πριν από την εμφάνιση των πολυπόδων του παχέος εντέρου, που αρχίζει κατά την εφηβεία. Η αύξηση του αριθμού και του μεγέθους των πολυπόδων συνεχίζεται μέχρις ότου όλο το παχύ έντερο καλυφθεί ως καρπέτα από αυτούς. Κατά μέσο όρο 1000 πολύποδες είναι μακροσκοπικά ορατοί, οι οποίοι πλαισιώνονται από δεκάδες χιλιάδες πολύποδες διαμέτρου <1 cm (μικροαδενώματα).<sup>1-4</sup> Ο κίνδυνος εμφάνισης καρκίνου πιστεύεται ότι είναι ανάλογος του αριθμού αυτών. Αναλόγως του αριθμού των πολυπόδων, η οικογενής πολυποδίαση χαρακτηρίζεται ως άφθονη (>2000 πολύποδες), αραιή (100-500 πολύποδες) και εξασθενημένη (10-100 πολύποδες).<sup>2</sup> Οι δύο πρώτες κατηγορίες απαρτίζουν τη λεγόμενη «κλασική οικογενή πολυποδίαση». Η ιστολογία των πολυπόδων της οικογενούς πολυποδίασης είναι παρόμοια με αυτή των σποραδικών αδενωματωδών πολυπόδων (σωληνώδεις, λαχνωτοί, σωληνολαχνωτοί). Καρκινωματοδής εξαλ-

λαγή συμβαίνει σε 100% των περιπτώσεων μέχρι την ηλικία των 40 ετών, περίπου 10–15 χρόνια μετά από την εμφάνιση των πολυπόδων.<sup>1-3,7,8</sup>

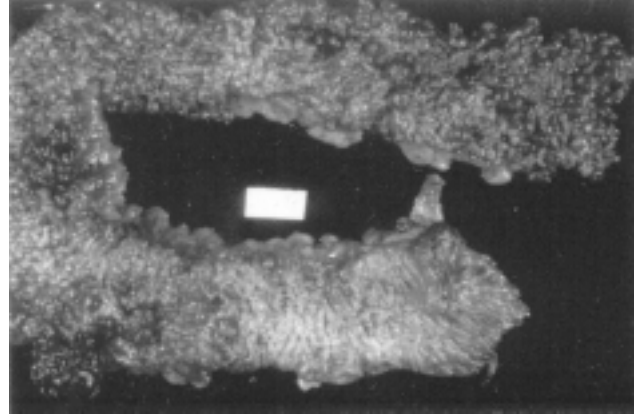
Η οικογενής πολυποδίαση παρουσιάζει μεγάλο φαινοτυπικό πολυμορφισμό. Έτσι, εμφανίζεται ποικιλομορφία τόσο στον αριθμό των πολυπόδων όσο και στον αριθμό και το είδος των εξωεντερικών εκδηλώσεων. Οι εξωεντερικές εκδηλώσεις της οικογενούς πολυποδίασης μπορεί να είναι κακοήθεις (δωδεκαδακτύλου, παγκρέατος, θυρεοειδούς, εγκεφάλου, ήπατος, επινεφριδίων, οστών, χόνδρου) ή καλοήθεις (οστεώματα κρανίου, οδοντικές ανωμαλίες, λιπώματα, ινώματα, επιδερμοειδείς ή σμηγματογόνες κύστεις, δεσμοειδείς όγκοι, γαστρικοί-δωδεκαδακτυλικοί-ειλεϊκοί πολύποδες, λειομύματα, υπερτροφία αμφιβληστροειδούς). Έχει αποδειχθεί ότι η ποικιλομορφία της κλινικής εικόνας της οικογενούς πολυποδίασης σχετίζεται τόσο με το μεταλλαγμένο γονίδιο όσο και με το ακριβές σημείο όπου έχει επιτελεστεί μετάλλαξη εντός του γονιδίου. Έτσι εξηγείται και η εμφάνιση των συνδρόμων Gardner, Turcot, Cronkhite-Canada, που παλαιότερα θεωρούνταν αποτέλεσμα ποικίλης διεισδυτικότητας μιας κοινής μετάλλαξης.<sup>1-3,9</sup>

Η διάγνωση της οικογενούς πολυποδίασης μπορεί να γίνει είτε με γενετικό έλεγχο ύπαρξης γονιδιακής μετάλλαξης ή με εύρεση των πολλαπλών πολυπόδων παχέος εντέρου. Ο γενετικός έλεγχος είναι η πλέον αποτελεσματική μέθοδος ελέγχου της ύπαρξης μεταλλαγμένου γονιδίου APC σε συγγενείς ασθενών με FAP.<sup>1-3</sup>

Το πρόγραμμα επιτήρησης ατόμων με αυξημένο κίνδυνο εμφάνισης οικογενούς πολυποδίασης έχει ως εξής:

#### Κατώτερου πεπτικού

- Άτομα με ιστορικό οικογενούς πολυποδίασης χωρίς ανιχνεύσιμη μετάλλαξη  
Ετήσια σιγμοειδοσκόπηση από την ηλικία των 13–15 μέχρι 30 ετών.  
Σιγμοειδοσκόπηση κάθε 3–5 χρόνια από την ηλικία των 30–60 ετών.
- Άτομα με γνωστή APC μετάλλαξη, αλλά άρνηση χειρουργικής επέμβασης  
Εξαμηνιαία σιγμοειδοσκόπηση και ετήσια κολονοσκόπηση από την ηλικία των 10–12 ετών. Σύσταση για χειρουργική επέμβαση σε ηλικία <25 ετών.
- Άτομα με γνωστή FAP κατόπιν χειρουργικής επέμβασης  
Μετά από ειλεοορθική αναστόμωση (IRA), ετήσια ορθοσκόπηση.  
Μετά από ειλεοπρωκτική αναστόμωση (IPAA), ετήσια πρωκτοσκόπηση.



Εικόνα 1. Παρασκευάσμα παχέος εντέρου από ασθενή με οικογενή πολυποδίαση.

#### Ανώτερου πεπτικού

Αυτή τη στιγμή δεν είναι ευρέως αποδεκτό ένα πρόγραμμα επιτήρησης ανώτερου πεπτικού στους ασθενείς που πάσχουν από οικογενή πολυποδίαση. Εντούτοις, όλοι τους πρέπει να υποβάλλονται σε πρόγραμμα παρακολούθησης, λόγω του αυξημένου κινδύνου εμφάνισης όγκων στην περιοχή αυτή.

Έχει προταθεί ενδοσκόπηση προσθίας αλλά και πλαγίας όρασης ανώτερου πεπτικού ανά τριετία από την ηλικία των 30 ετών, ενώ σε περίπτωση ύπαρξης πολλαπλών πολυπόδων συνιστάται ετήσιος ενδοσκοπικός έλεγχος.

#### Λοιπά

Η ετήσια κλινική και υπερηχογραφική εξέταση για τον έλεγχο του θυρεοειδούς αδένου είναι επιβεβλημένη. Τη στιγμή αυτή, ο υπερηχογραφικός έλεγχος του ήπατος και η μέτρηση των επιπέδου της α-εμβρυϊκής πρωτεΐνης (AFP) τελεί υπό διερεύνηση.<sup>1,9</sup>

Είναι άγνωστο αν οι τρόποι παρακολούθησης και θεραπείας της οικογενούς πολυποδίασης, οι οποίοι έχουν αναπτυχθεί και εφαρμοστεί στους ασθενείς με τον αυτοσωμικό επικρατούντα χαρακτήρα κληρονομικότητας, μπορούν να εφαρμοστούν στους ασθενείς με μετάλλαξεις στο γονίδιο MYH.<sup>2</sup>

Ως η μόνη επιτυχής θεραπευτική αντιμετώπιση της οικογενούς πολυποδίασης θεωρείται η πλήρης ή η μερική εκτομή του εντερικού επιθηλίου πριν από την εμφάνιση καρκίνου του παχέος εντέρου. Οι πιθανές επεμβάσεις είναι:

- Ολική πρωκτοκολεκτομή και μόνιμη τελική ειλεοστομία
- Πρωκτοκολεκτομή αποκατάστασης, ειλεοπρωκτική αναστόμωση με χρήση ειλεϊκού νεοθυλάκου (pouch) και βλεννογόνια πρωκτεκτομή

- Υφολική κολεκτομή και ειλεορθική αναστόμωση.

Η εκτομή του παχέος εντέρου πρέπει να διενεργείται πριν από το 25ο έτος της ηλικίας και πριν γίνει συμπτωματική η πολυποδίαση, καθώς το 25% των συμπτωματικών κατά τη διάγνωση περιπτώσεων έχουν εμφανίσει ήδη καρκινική εξαλλαγή αδενώματος.

Η πρώτη μέθοδος είναι η πλέον ασφαλής, καθώς δεν παραμένει επιθήλιο παχέος εντέρου που θα μπορούσε να οδηγήσει στην ανάπτυξη καρκίνου μεταγενέστερα. Έχει όμως το μειονέκτημα της μόνιμης τελικής ειλεοστομίας.

Η δεύτερη μέθοδος είναι περισσότερο αποδεκτή από τους ασθενείς, γιατί αποφεύγεται η ειλεοστομία, αλλά είναι πιο πολύπλοκη, εμφανίζει μεγαλύτερη νοσηρότητα και χρήζει τακτικής μετεγχειρητικής παρακολούθησης λόγω της μικρής αλλά υπαρκτής πιθανότητας παραμονής υπολειμματικού βλεννογόνου πρωκτικού σωλήνα παρά τη βλεννογονεκτομή.

Η τρίτη χειρουργική θεραπευτική επιλογή ενδείκνυται μόνο σε ασθενείς με «εξασθενημένη» οικογενή πολυποδίαση ή σε αυτούς όπου το ορθό είναι σχετικά ελεύθερο νόσου (<20 πολύποδες). Η τεχνική αυτή κάποτε είχε υποστηριχθεί ότι οδηγούσε σε αυτόματη εξαφάνιση των πολυπόδων του εναπομείναντος ορθού, αλλά το μακροπρόθεσμο αποτέλεσμα είναι αμφίβολο. Έτσι, απαιτείται εντατικό μετεγχειρητικό πρόγραμμα παρακολούθησης (follow-up) για την πρώιμη διάγνωση κακοήθειας στο υπολειμματικό ορθό.

Τελικά, η επιλογή της καταλληλότερης χειρουργικής πράξης γίνεται με βάση την επιθυμία του ασθενούς, αφού έχει ενημερωθεί από το θεράποντα ιατρό για τα πλεονεκτήματα και τα μειονεκτήματα κάθε μεθόδου και είναι διατεθειμένος να ακολουθήσει ένα εντατικό πρόγραμμα παρακολούθησης. Σημαντικοί παράγοντες που καθορίζουν την τελική επιλογή είναι ο αριθμός των ορθικών πολυπόδων, η ανεύρεση περιοχών δυσπλασίας ή καρκίνου παχέος εντέρου, η παρουσία δεσμοειδών όγκων μεσεντερίου, το είδος της γενετικής ανωμαλίας, η ηλικία του ασθενούς και η εμπειρία του χειρουργού. Μέθοδος εκλογής θεωρείται σήμερα η πρωκτοκολεκτομή αποκατάστασης (restorative proctocolectomy, RPC) με χρήση ειλεϊκού νεοθυλάκου (pouch) και πρωκτική βλεννογονεκτομή.<sup>1,11,12</sup> Καμιά από τις προηγούμενες επεμβάσεις δεν έχει επίπτωση στην εμφάνιση εξωκολοκικών εκδηλώσεων ή μεταγενέστερων όγκων.

Λόγω της νοσηρότητας των προαναφερθεισών επεμβάσεων και λαμβάνοντας υπόψη το νεαρό της ηλικίας των ασθενών που υποβάλλονται σε αυτές, γίνονται προσπάθειες εύρεσης χημικών ουσιών που θα μειώνουν τον

κίνδυνο κακοήθους εξαλλαγής των πολυπόδων, έχοντας ως απώτερο στόχο την καθυστέρηση ή την αποφυγή της χειρουργικής επέμβασης. Η ουσία sulindac και άλλα μη στεροειδή αντιφλεγμονώδη (ΜΣΑΦ) έχουν χρησιμοποιηθεί σε κλινικές μελέτες, όπου παρατηρήθηκε μείωση του μεγέθους των πολυπόδων κατά τη διάρκεια χορήγησής τους. Το 1983, οι Waddell και Loughry παρατήρησαν ότι ορθικοί πολύποδες ατόμων με FAP σχεδόν εξαφανίστηκαν μετά από τη χορήγηση sulindac, γεγονός που επαληθεύτηκε και σε επόμενες μελέτες. Στην προσπάθεια αποφυγής των ανεπιθύμητων ενεργειών από τη μακροχρόνια λήψη ΜΣΑΦ, οι ερευνητές στράφηκαν στους αναστολείς της COX-2 (celecoxib, rofecoxib), μετά από την παρατήρηση ότι η COX-2 εκφράζεται στο βλεννογόνο ασθενών με καρκίνο του παχέος εντέρου, ενώ δεν εκφράζεται σε φυσιολογικό γαστρεντερικό βλεννογόνο. Ωστόσο, παρατηρήθηκε ότι οι παράγοντες αυτοί μόνο σε υψηλότερες του συνηθισμένου δόσεις μείωναν το μέγεθος των πολυπόδων.

Παρόλα τα ενθαρρυντικά αποτελέσματα, όμως, έχει αναφερθεί η ανάπτυξη καρκίνου του παχέος εντέρου καθώς και η εμφάνιση νέων πολυπόδων σε ασθενείς που ελάμβαναν sulindac.

Προς το παρόν, στις ΗΠΑ, η celecoxib έχει άδεια κυκλοφορίας για τη θεραπεία της FAP, μειώνοντας το μέγεθος των πολυπόδων, αλλά δεν έχει ακόμη διευκρινιστεί η ικανότητα μείωσης της πιθανότητας κακοήθους εξαλλαγής τους.

Άλλες ουσίες εκτός των ΜΣΑΦ που έχουν χρησιμοποιηθεί πειραματικά, όπως 5-φθοριοουρακίλη, βιταμίνη C, βιταμίνη E, ασβέστιο, DHA και εκχύλισμα πράσινου τσαγιού, δεν είχαν αποτελεσματικότητα αντίστοιχη της sulindac.<sup>1,7,10</sup>

Ως αποτέλεσμα των εξελίξεων στη διάγνωση, την επιτήρηση και τη θεραπεία των ασθενών με οικογενή πολυποδίαση, η επιβίωσή τους έχει βελτιωθεί τα τελευταία χρόνια. Έτσι, σύμφωνα με μια αναδρομική μελέτη από την Ιαπωνία,<sup>3</sup> ο μέσος όρος επιβίωσης των ασθενών με οικογενή πολυποδίαση έχει αυξηθεί στα 46±15,6 χρόνια, από τα 42,5±12,8 χρόνια που ήταν πριν από το 1990. Τα δύο περισσότερο συχνά αίτια θανάτου αυτών των ασθενών ήταν ο καρκίνος του παχέος εντέρου (60% σήμερα, 82% πριν από το 1990) και οι δεσμοειδείς όγκοι (10% σήμερα). Φαίνεται ότι η προσπάθεια συστηματικοποίησης της διάγνωσης, της επιτήρησης και της θεραπείας των ασθενών με οικογενή πολυποδίαση αποδίδει καρπούς τα τελευταία χρόνια. Ασφαλώς, ο δρόμος είναι ακόμη μακρύς, αλλά όλοι πιστεύουν ότι δεν θα αργήσει η στιγμή που η επιβίωση των ασθενών με FAP θα προσεγγίσει αυτή του γενικού πληθυσμού.

## ABSTRACT

**Familial adenomatous polyposis. Recent developments in diagnosis and treatment**K. FOTIADIS,<sup>1</sup> D.K. TSEKOURAS,<sup>2</sup> M. GENETZAKIS,<sup>2</sup> G. ZOGRAFOS<sup>2</sup><sup>1</sup>3rd University Department of General Surgery, University of Athens, School of Medicine, "Attikon" Hospital, Chaidari, <sup>2</sup>1st University Department of General Surgery, University of Athens, School of Medicine, "Ippokraton" Hospital, Athens, Greece*Archives of Hellenic Medicine 2006, 23(1):41-44*

Familial adenomatous polyposis (FAP) is a hereditary disease characterized by the presence from tens to thousands of colonic adenomatous polyps. Great phenotypic variability can be observed, regarding the numbers of adenomatous polyps and the number, type and timing of appearance of extraintestinal manifestations. Recent advances in the understanding of the molecular biology of FAP, along with the systematic study of registered patients in national FAP databases and continuous research in the field of development of drugs that could alter the course of the disease, are changing the way the disease is being diagnosed, treated and monitored. The diagnosis of FAP can be made by genetic testing and the finding of multiple adenomatous polyps during colonoscopy. Treatment consists of resection of the colonic mucosa before colorectal cancer develops, coupled with an intensive follow-up program for the early detection of malignant degeneration of residual intestinal mucosa or suspicious extraintestinal manifestations.

**Key words:** Diagnosis, Familial adenomatous polyposis, Prognosis, Therapy

**Βιβλιογραφία**

- NANDAKUMAR G, MORGAN JA, SILVERBERG D, STEINHAGEN RM. Familial polyposis coli: Clinical manifestations, evaluation, management and treatment. *Mt Sinai J Med* 2004, 71:384-391
- BAGLIONI S, GENUARDI M. Simple and complex genetics of colorectal cancer susceptibility. *Am J Med Genet C Semin Med Genet* 2004, 129:35-43
- IWAMA T, TAMURA K, MORITA T, HIRAI T, HASEGAWA H, KOIZUM K ET AL. A clinical overview of familial adenomatous polyposis derived from the database of the Polyposis Registry of Japan. *Int J Clin Oncol* 2004, 9:308-316
- CRUZ-CORREA M, GIARDIELLO FM. Diagnosis and management of hereditary colon cancer. *Gastroenterol Clin North Am* 2002, 31:537-549
- GRODEN J, THLIVERIS A, SAMOWITZ W, CARLSON M, GELBERT L, ALBERTSEN H ET AL. Identification and characterization of the familial adenomatous polyposis coli gene. *Cell* 1991, 66:589-600
- KINZLER KW, NILBERT MC, SU LK, VOGELSTEIN B, BRYAN TM, LEVY OB ET AL. Identification of FAP locus genes from chromosome 5q21. *Science* 1991, 253:661-665
- ISHIKAWA H. Chemoprevention of carcinogenesis in familial tumors. *Int J Clin Oncol* 2004, 9:299-303
- DEBINSKI HS, LOVE S, SPIGELMAN AD, PHILLIPS RK. Colorectal polyp counts and cancer risk in familial adenomatous polyposis. *Gastroenterology* 1996, 110:1028-1030
- DUNLOP MG. Guidance on gastrointestinal surveillance for hereditary non-polyposis colorectal cancer, familial adenomatous polyposis, juvenile polyposis, and Peutz-Jeghers syndrome. *Gut* 2002, 51(Suppl 5):V21-V27
- GIARDIELLO FM, YANG VW, HYLIND LM, KRUSH AJ, PETERSEN GM, TRIMBATH JD ET AL. Primary chemoprevention of familial adenomatous polyposis with sulindac. *N Engl J Med* 2002, 346:1054-1059
- CONTESSINI-AVESANI E, BOTTI F, NEGRI C, CARRARA A, OREGGIA B, QUADRI F ET AL. Familial adenomatous polyposis. Surgical treatment: When and how. *Tech Coloproctol* 2004, 8(Suppl 2):s309-s314
- VASEN HF, VAN DUIJVENDIJK P, BUSKENS E, BULOW C, BJORK J, JARVINEN HJ ET AL. Decision analysis in the surgical treatment of patients with familial adenomatous polyposis: A Dutch-Scandinavian collaborative study including 659 patients. *Gut* 2001, 49:231-235

*Corresponding author:*

C. Fotiadis, 3rd University Department of General Surgery, University of Athens, School of Medicine, 12 Deliyianni street, GR-145 61 Kifissia, Greece  
e-mail: costfot@yahoo.gr