

Θεραπευτικά διλήμματα επί σοβαρής θρομβοεμβολικής νόσου από έλλειψη πρωτεΐνης C

Γ. Δημόπουλος,¹ Ειρ. Καραμπελιά,¹
Η. Πέρρος,¹ Δ. Βεηδέκης,¹ Κ. Φωτιάδης,²
Α. Ρασιδάκης¹

¹ Κέντρο Αναπνευστικής Ανεπάρκειας,
² Γ' Χειρουργική Κλινική, Πανεπιστήμιο Αθηνών, ΠΓΝΝΘΑ
«Σωτηρία»

Therapeutic dilemmas concerning severe throm-
boembolic disease due to protein C deficiency

Abstract at the end of the article

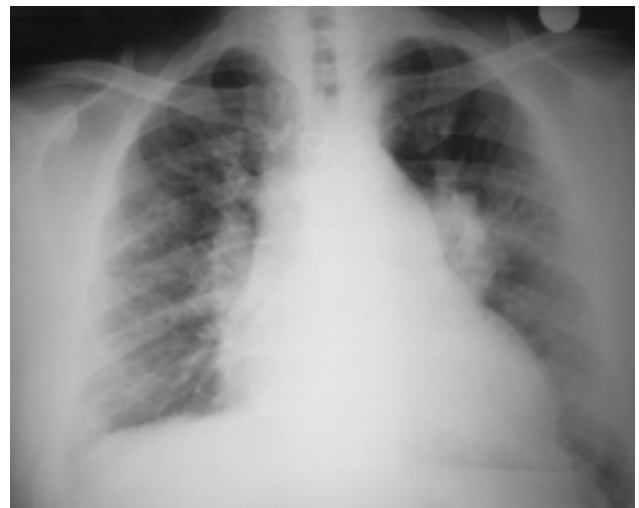Λέξεις ευρετηρίου: Θρομβοεμβολική νόσος,
Συγγενής έλλειψη πρωτεΐνης C

Η πρωτεΐνη C είναι μια γλυκοπρωτεΐνη του πλάσματος, που αναγνωρίστηκε το 1981, συντίθεται στο ήπαρ και εξαρτάται από τη βιταμίνη K. Το υπεύθυνο γονίδιο για την πρωτεΐνη C έχει εντοπιστεί στο χρωμόσωμα 2 (2q 13-14) και φαίνεται να συνδέεται στενά με το γονίδιο για τον παράγοντα IX. Η ενεργοποιημένη πρωτεΐνη C (aPC) εμποδίζει το σχηματισμό θρόμβου αναστέλλοντας τους παράγοντες Va και VIIIa, που είναι απαραίτητοι για την παραγωγή θρομβίνης και την ενεργοποίηση του παράγοντα X.¹ Η συγγενής έλλειψη της πρωτεΐνης C κληρονομείται με αυτόσωμο επικρατούντα χαρακτήρα και ατελή διεισδυτικότητα του γονιδίου.¹ Οι συγγενείς ανεπάρκειες αυτού του συστήματος, σε αντίθεση με το σύστημα της πήξης, είναι σχετικά συχνές και εμφανίζονται σε ποσοστό 0,14–0,5% του γενικού πληθυσμού και σε ποσοστό έως 3% σε ασθενείς με ένα πρώτο επεισόδιο φλεβικής θρόμβωσης, στους οποίους δεν συνυπάρχει κακώθης νόσημα.^{2,3}

Στο παρόν άρθρο (α) περιγράφεται η περίπτωση ασθενούς με σοβαρή θρομβοεμβολική νόσο λόγω έλλειψης πρωτεΐνης C, ο οποίος αντιμετωπίστηκε με θρομβο-ενδαρτηρεκτομή των πνευμονικών αρτηριών και επανεμφάνισε πνευμονική εμβολή σε διάστημα 7 μηνών μετά από τη χειρουργική επέμβαση, και (β) συζητούνται τα θεραπευτικά διλήμματα για την περαιτέρω αντιμετώπισή του.

ΠΕΡΙΓΡΑΦΗ ΠΕΡΙΠΤΩΣΕΩΣ

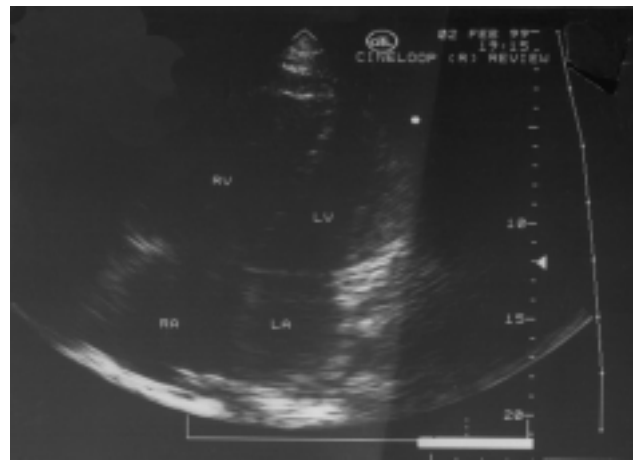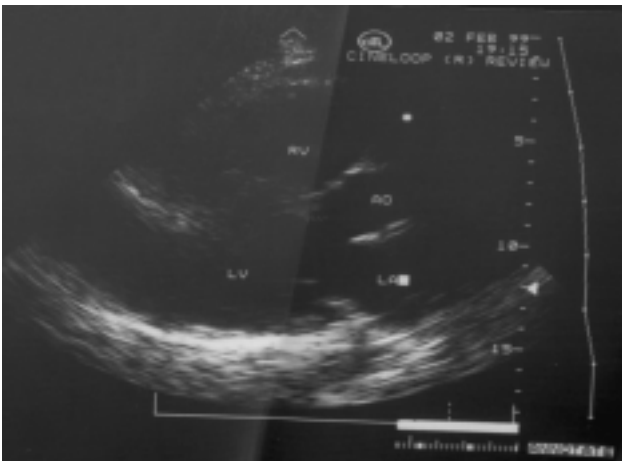
Άνδρας 32 ετών, καπνιστής, προσήλθε στο Τμήμα Επειγόντων Περιστατικών λόγω αιμόπτυσης και δύσπνοιας. Στο ατομικό αναμνηστικό του αναφερόταν ιστορικό χρόνιας φλεβικής ανεπάρκειας, δύο επεισόδια πνευμονικής εμβολής (υπό αγωγή με κουμαρινικά αντιπηκτικά), χρόνια αναπνευστική ανεπάρκεια, καθώς και επανειλημμένα επεισόδια αιμοπτύσεων μετά το πρώτο επεισόδιο της πνευμονικής εμβολής. Ο ασθενής εμφάνιζε μέτρια επηρεασμένη γενική κατάσταση, καλή θρέψη, μέτριας βαρύτητας περιφερική κυάνωση, ταχύπνοια, διάταση σφαγιτίδων φλεβών και οιδήματα σφυρών άμφω. Η συχνότητα των αναπνοών ήταν 32 αναπνοές/min και τα αέρια του αρτηριακού αίματος χωρίς παροχή οξυγόνου ήταν: PO₂ 54 mmHg, PCO₂ 33 mmHg, pH 7,39 και HCO₃ 19,8 mEq/L. Η ακτινογραφία θώρακος εισαγωγής εμφάνιζε αύξηση του καρδιοθωρακικού δείκτη και διάταση των πνευμονικών αρτηριών (εικ. 1). Από το κυκλο-



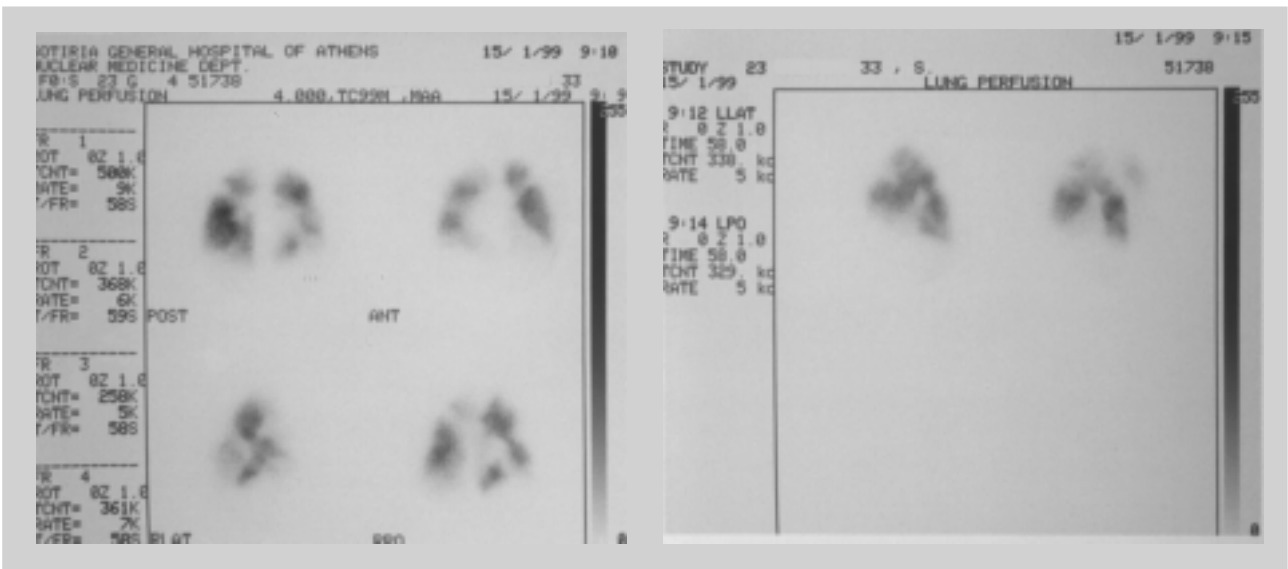
Εικόνα 1. Η ακτινογραφία θώρακος κατά την εισαγωγή του ασθενούς. Διακρίνεται η διόγκωση των δύο πνευμονικών αρτηριών και ο αυξημένος καρδιοθωρακικός δείκτης.

φορικό σύστημα διαπιστώθηκαν συστολικό φύσημα στην εστία ακρόασης της τριγλώχινος βαλβίδας και τέταρτος καρδιακός τόνος, καρδιακή συχνότητα 90/min, αρτηριακή πίεση 130/80 mmHg, ενώ στο ηλεκτροκαρδιογράφημα ο ρυθμός ήταν φλεβοκομβικός, με επάρματα συμβατά με πνευμονικά P, υπερτροφία και strain της δεξιάς κοιλίας. Από τα λοιπά συστήματα ήταν χαρακτηριστική η ύπαρξη ηπατομεγαλίας, μεταφλεβιτικού συνδρόμου (οιδήματα σφυρών και φλεβικό έλκος δεξιού σφυρού), ενώ από τον εργαστηριακό έλεγχο τα παθολογικά ευρήματα περιελάμβαναν ήπια αύξηση των λευκών αιμοσφαιρίων του αίματος ($12 \times 10^3/L$) και θετικά δ-διμερή (d-dimers) $>0,5$. Ο λειτουργικός έλεγχος της αναπνοής ανέδειξε περιοριστικό σύνδρομο, καθώς και νόσο των μικρών αεραγωγών, με τιμές (επί των προβλεπόμενων τιμών) του βίαια εκπνεομένου όγκου στο πρώτο δευτερόλεπτο (FEV_1) 60%, της βίαια εκπνεομένης χωρη-

τικότητας (FVC) 62%, του λόγου FEV_1/FVC 98% και του μέγιστου εκπνεομένου δείκτη ροής (PEFR) 95%. Ο υπερηχογραφικός έλεγχος της καρδιάς έδειξε σοβαρή πνευμονική υπέρταση (συστολική πίεση πνευμονικής αρτηρίας, PAP 90 mmHg), με μεγάλο βαθμού διάταση των δεξιών κοιλιοτήτων, ανεπάρκεια της τριγλώχινος και μειωμένη διαστολική λειτουργία της αριστερής κοιλίας (εικ. 2). Το σπινθηρογράφημα αιμάτωσης των πνευμόνων παρουσίαζε τμηματικά ελλείμματα και στους δύο πνεύμονες, χωρίς καμιά μεταβολή σε σύγκριση με το προηγούμενο σπινθηρογράφημα κατά το τελευταίο επεισόδιο πνευμονικής εμβολής (εικ. 3). Ο ασθενής, στη συνέχεια, υποβλήθηκε σε ελικοειδή (spiral) αξονική τομογραφία θώρακος με ενδοφλέβια χορήγηση σκιαγραφικού, που ανέδειξε παλαιούς τοιχωματικούς θρόμβους στο κεντρικό τμήμα των άνω και κάτω κλάδων της δεξιάς πνευμονικής αρτηρίας και του κάτω κλάδου της αριστε-



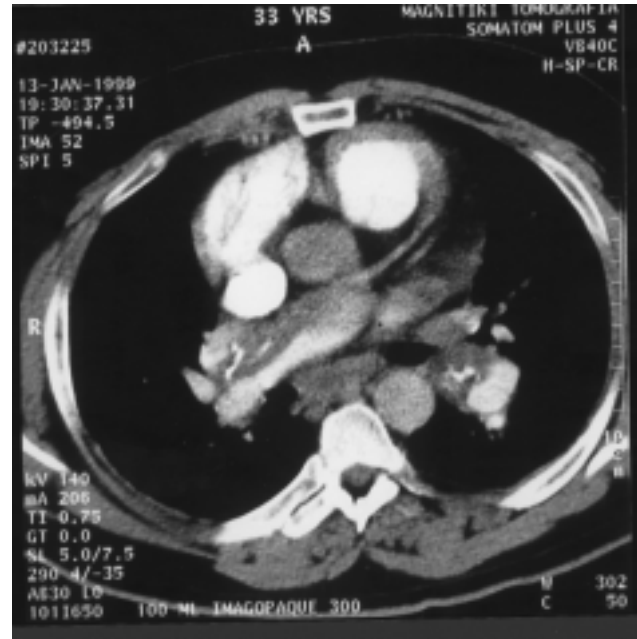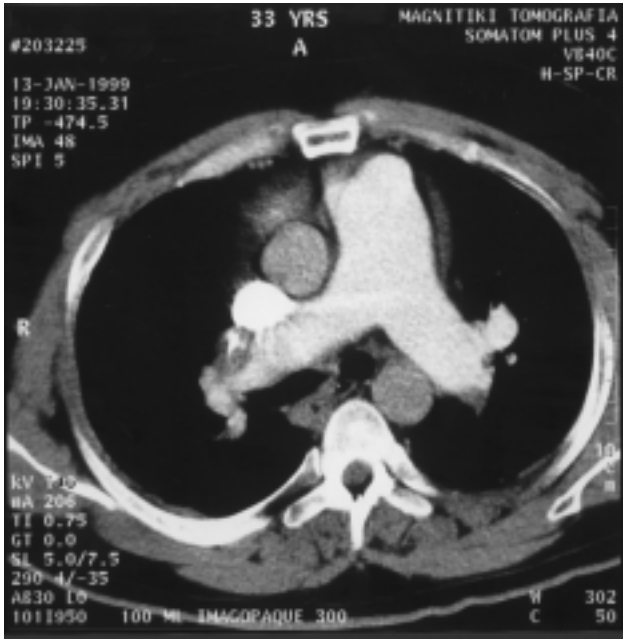Εικόνα 2. Υπερηχογράφημα καρδιάς. Η αριστερή κοιλία έχει φυσιολογικές διαστάσεις, παρατηρείται μικρή προς μέτρια διάταση του αριστερού κόλπου, ενώ είναι ακέραιο το μεσοκοιλιακό και το μεσοκοιλιακό διάφραγμα. Χαρακτηριστική είναι η διόγκωση της δεξιάς κοιλίας και του δεξιού κόλπου.



Εικόνα 3. Σπινθηρογράφημα αιμάτωσης/αερισμού. Παρατηρούνται τμηματικά ελλείμματα αιμάτωσης και στους δύο πνεύμονες.

ρής πνευμονικής αρτηρίας (εικ. 4). Παρατηρήθηκαν επίσης σημαντικού βαθμού διεύρυνση των δεξιών καρδιακών κοιλοτήτων, μικρή περικαρδιακή συλλογή, διάταση του κορμού και των κεντρικών κλάδων της πνευμονικής αρτηρίας, ενώ από το πνευμο-

τόσο ο ίδιος όσο και το άμεσο οικογενειακό περιβάλλον του. Στο νέο έλεγχο, που έγινε μετά από 6 μήνες και αφού είχε διακοπή η από του στόματος αντιπηκτική αγωγή για δέκα ημέρες, βρέθηκαν μειωμένα επίπεδα πρωτεΐνης C του ασθενούς



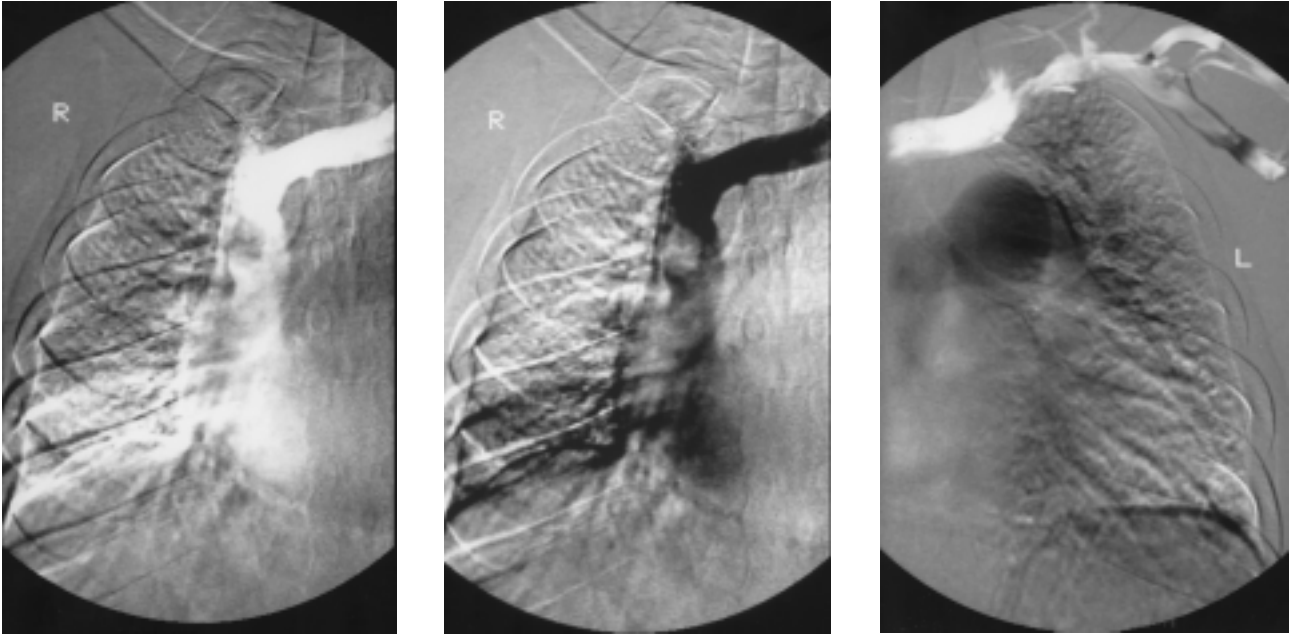
Εικόνα 4. Ελικοειδής (spiral) αξονική τομογραφία θώρακος με έγχυση σκιαγραφικής ουσίας. Παρατηρείται διάταση του κορμού και των κεντρικών κλάδων της πνευμονικής αρτηρίας (στο κεντρικό τμήμα του άνω και κάτω κλάδου της δεξιάς πνευμονικής αρτηρίας, καθώς και του κάτω κλάδου της αριστερής). Στην περιοχή των πνευμονικών πυλών διακρίνονται στικτές αποπιτανώσεις, οι οποίες, μετά από τη σκιαγράφηση των κλάδων της πνευμονικής αρτηρίας, φαίνεται να εντοπίζονται στο τοίχωμα αυτών εν μέσω τοιχωματικών θρόμβων, χωρίς ωστόσο να παρατηρείται απόφραξη κλάδου της πνευμονικής αρτηρίας.

νικό παρέγχυμα ήταν χαρακτηριστική η ύπαρξη μικρών γραμμοειδών ατελεκτασιών του οπισθίου βασικού τμήματος του δεξιού κάτω λοβού. Η ενδοφλέβια ψηφιακή αφαιρετική αγγειογραφία των πνευμονικών αρτηριών (DSA) ανέδειξε θρόμβους στα κύρια στελέχη των πνευμονικών αρτηριών άμφω, χωρίς όμως απόφραξη του αυλού αγγείων (εικ. 5). Στον επανέλεγχο με triplex των φλεβών των κάτω άκρων διαπιστώθηκε παλαιά φλεβοθρόμβωση του εν τω βάθει φλεβικού δικτύου των κάτω άκρων με μερική επαναστραγγιοποίηση και ανεπάρκεια βαλβίδων, που υποδήλωνε μεταθρομβωτικό σύνδρομο. Το υπερηχογράφημα της άνω κοιλίας έδειξε αύξηση των ορίων του ήπατος, με ελαττωμένη πχογένεια και διάταση των ηπατικών φλεβών.

Λόγω του ιστορικού της εν τω βάθει φλεβοθρόμβωσης και της υποτροπής της πνευμονικής εμβολής, απουσία άλλων προδιαθεσικών παραγόντων, έγινε έλεγχος των επιπέδων των πρωτεϊνών C, S και της αντιθρομβίνης III με αντιγονικό (ELISA) και λειτουργικό έλεγχο. Τα επίπεδα της πρωτεΐνης C ήταν μειωμένα (58% των κατώτερων φυσιολογικών ορίων). Επειδή ο ασθενής ελάμβανε αντιπηκτικά από του στόματος, προγραμματίστηκε για επανέλεγχο των παραγόντων πήξεως μετά από 6μηνο,

(54% των κατώτερων φυσιολογικών ορίων) και δεν υπήρχε γενετική μετάλλαξη του υπεύθυνου γονιδίου, γεγονός που μας οδήγησε στο συμπέρασμα της αντίστασης στην πρωτεΐνη C (aPCr). Τα αντίστοιχα επίπεδα πρωτεΐνης C της μητέρας του ασθενούς ήταν επίσης μειωμένα (56% των φυσιολογικών τιμών), αλλά δεν υπήρχε ιστορικό φλεβοθρόμβωσης ή πνευμονικής εμβολής και δεν χορηγείτο προφυλακτική αντιπηκτική αγωγή από του στόματος. Ο ασθενής υποβλήθηκε σε θρομβοενδαρτηρεκτομή της δεξιάς και αριστερής πνευμονικής αρτηρίας και τοποθέτηση προστατευτικού πημού στο ύψος των νεφρικών φλεβών σε εξειδικευμένο κέντρο των ΗΠΑ. Μετά την επέμβαση παρουσίασε βελτίωση της γενικής του κατάστασης, των τιμών των αερίων του αρτηριακού αίματος (PO_2 72 mmHg, PCO_2 39 mmHg με FiO_2 21%) και της συστολικής πίεσης της πνευμονικής αρτηρίας (40 mmHg).

Επτά μήνες μετά από τη χειρουργική επέμβαση ο ασθενής εμφάνισε εκ νέου πνευμονική εμβολή και ενώ βρισκόταν σε προφυλακτική θεραπεία με κουμαρινικά αντιπηκτικά, με αποτέλεσμα να επανεξετάζεται το ενδεχόμενο της εκ νέου χειρουργικής αντιμετώπισης με τη μέθοδο της θρομβοενδαρτηρεκτομής.



Εικόνα 5. Ψηφιακή αφαιρετική αγγειογραφία (DSA). Θρόμβοι στα κύρια στελέχη των πνευμονικών αρτηριών, που όμως δεν αποφράσσουν τους αυλούς των αγγείων.

ΣΧΟΛΙΟ

Τις τελευταίες δύο δεκαετίες έχει αναγνωριστεί και μελετηθεί ένα παράλληλο σύστημα με αυτό της πήξης, που περιλαμβάνει τις φυσικές αντιπηκτικές πρωτεΐνες του αίματος (αντιθρομβίνη III και πρωτεΐνες C και S) και έχει ως κύρια λειτουργία την αναστολή της ενδαγγειακής πήξης του αίματος.^{2,3} Οι συγγενείς ανεπάρκειες αυτών των πρωτεϊνών εμφανίζουν διαφορετική επίπτωση θρόμβωσης τόσο σε υγιείς όσο και σε ασθενείς που πάσχουν από θρομβοφιλία, δηλαδή σε άτομα με ιστορικό υποτροπιάζουσας φλεβοθρόμβωσης.¹ Οι Martinelli et al μελέτησαν 723 συγγενείς ασθενών με διάφορες γενετικές ανωμαλίες που σχετιζονταν με αυξημένο κίνδυνο θρόμβωσης και ανέφεραν ότι ο κίνδυνος για ανάπτυξη εν τω βάθει φλεβοθρόμβωσης με ή χωρίς πνευμονική εμβολή κατά τη διάρκεια της ζωής ήταν υψηλότερος σε συγγενείς που παρουσίαζαν έλλειψη πρωτεΐνης C (7,3, 95% CI 2,9–18,4), έλλειψη πρωτεΐνης S (8,5, 95% CI 3,5–20,8), έλλειψη αντιθρομβίνης III (8,1, 95% CI 3,4–19,6) και έλλειψη του παράγοντα V Leiden (2,2, 95% CI 1,1–4,7).⁴ Στην ίδια μελέτη αναφέρεται επίσης ότι ο κίνδυνος αυξανόταν μετά την ηλικία των 20 ετών, ενώ ο μέσος χρόνος εμφάνισης του επεισοδίου ήταν η ηλικία των 35–40 ετών για όλες τις περιπτώσεις. Το γιατί η φλεβική θρόμβωση εμφανίζεται μόνο σε ορισμένα από αυτά τα άτομα παραμένει ακόμα υπό μελέτη, ενώ φαίνεται ότι οι παράγοντες κινδύνου είναι πολυγονιδιακοί.⁵

Όταν μια τέτοια κληρονομική κατάσταση, όπως η έλλειψη της πρωτεΐνης C, αναγνωρίζεται σε ασθενή με επεισόδιο φλεβικής θρόμβωσης ή και πνευμονική εμβολή χωρίς άλλους εμφανείς παράγοντες κινδύνου, πρέπει να συνδυάζεται με προληπτικό έλεγχο και των άλλων μελών της οικογένειας.^{1,4,5}

Ο έλεγχος της οικογένειας του ασθενούς της μελέτης ανέδειξε μειωμένα επίπεδα πρωτεΐνης C στο πλάσμα της μητέρας του (56% των φυσιολογικών τιμών), η οποία όμως δεν ανέφερε ιστορικό φλεβοθρόμβωσης και πνευμονικής εμβολής.

Η σοβαρή ομόζυγη έλλειψη της πρωτεΐνης C, στην οποία δεν υπάρχει καθόλου πρωτεΐνη C στο πλάσμα, προκαλεί την κεραυνοβόλο νεογνική πορφύρα ως αποτέλεσμα καταστροφικής θρόμβωσης των δερματικών φλεβιδίων των προσβεβλημένων νεογνών, την οποία ακολουθεί απώλεια του δέρματος και των υποκείμενων ιστών. Τα νεογνά αυτά ανταποκρίνονται στη χορήγηση φρέσκου καταψυγμένου πλάσματος, που αναπληρώνει έλλειψη πρωτεΐνης C. Η χορήγηση συμπυκνωμένης πρωτεΐνης C αποδείχθηκε αποτελεσματική, επιφέροντας ταχύτατη αναστροφή της δερματικής θρόμβωσης. Η ετερόζυγη έλλειψη της πρωτεΐνης C, με επίπεδα στο πλάσμα λιγότερο από 55–65% των φυσιολογικών τιμών, έχει συσχετιστεί με αυξημένο κίνδυνο φλεβικής θρόμβωσης και πνευμονικής εμβολής. Οι αρχικές αναφορές σε οικογένειες με συγγενή έλλειψη πρωτεΐνης C αποκάλυψαν

φλεβική θρόμβωση στα περισσότερα ή σε όλα τα μέλη που εμφάνισαν έλλειψη της πρωτεΐνης. Οι Milelich et al, σε μια μελέτη 5.422 υγιών αιμοδοτών, από τους οποίους κανείς δεν είχε ιστορικό φλεβοθρόμβωσης, ανακάλυψαν ετερόζυγη έλλειψη πρωτεΐνης C σε 79 (1,45%) άτομα, καταλήγοντας στο συμπέρασμα ότι η έλλειψη πρωτεΐνης C συνδυάζεται τόσο με συμπτωματικούς, όσο και με ασυμπτωματικούς ασθενείς.⁶

Η σήψη και η ηπατική ανεπάρκεια μπορούν επίσης να προκαλέσουν μείωση των επιπέδων της πρωτεΐνης C στο 40% των περιπτώσεων (επίκτητη ανεπάρκεια), η οποία όμως, σε αντίθεση με την κληρονομική ανεπάρκεια, δεν έχει βρεθεί ότι συσχετίζεται με αυξημένο κίνδυνο φλεβοθρόμβωσης.⁷ Περισσότερες από 160 διαφορετικές μεταλλάξεις του γονιδίου της πρωτεΐνης C έχουν περιγραφεί μέχρι σήμερα, με αποτέλεσμα να απαιτούνται επανειλημμένες μετρήσεις των επιπέδων της πρωτεΐνης στο πλάσμα σε συνδυασμό με το γονιδιακό έλεγχο, για να επιβεβαιωθεί η διάγνωση της συγγενούς ανεπάρκειάς της.⁸

Η ανίχνευση συγγενούς έλλειψης πρωτεΐνης C είναι σημαντική τόσο για τον ασθενή όσο και για την οικογένεια, γιατί απ' αυτή εξαρτάται η περαιτέρω αντιμετώπιση και η αποφυγή των υποτροπών της θρόμβωσης.⁵ Δεν έχει αποσαφηνιστεί ακόμη ποια πρέπει να είναι η διάρκεια της θεραπείας με από του στόματος αντιπηκτικά στους ασθενείς που παρουσιάζουν έλλειψη πρωτεΐνης C και θρομβοεμβολικό επεισόδιο. Οι Van den Belt et al μελέτησαν την επίδραση της θεραπείας με από του στόματος αντιπηκτικά στη θνητότητα ατόμων που παρουσιάζουν πρώτο θρομβοεμβολικό επεισόδιο και ανεπάρκεια ενός από τους αναστολείς της πήξης (αντιθρομβίνη III, πρωτεΐνη C και S). Βρέθηκε ότι οι ασθενείς αυτοί έχουν αυξημένο κίνδυνο υποτροπής της νόσου σε σύγκριση με ασθενείς χωρίς έλλειψη πρωτεΐνης C. Η αποτελεσματικότητα της χορήγησης από του στόματος αντιπηκτικών είναι υψηλή αμέσως μετά το πρώτο θρομβοεμβολικό επεισόδιο, αλλά φαίνεται ότι μειώνεται με το χρόνο.

Μελετήθηκε επίσης ο κίνδυνος υποτροπών της νόσου και ο κίνδυνος εμφάνισης σοβαρών επιπλοκών (αιμορραγικών επεισοδίων) ως συνέπεια της θεραπείας, με σκοπό να καθοριστεί η ιδανική διάρκεια θεραπείας με τα από του στόματος αντιπηκτικά, για την οποία το όφελος θα ήταν μεγαλύτερο από τον κίνδυνο των επιπλοκών. Διαπιστώθηκε ότι η χορήγηση από του στόματος αντιπηκτικών έχει όφελος σε όλες τις περιπτώσεις, με εξαίρεση τη χορήγηση αγωγής για διάστημα άνω των 3 ετών μετά από το πρώτο επεισόδιο σε ασθενείς ηλικίας >50 ετών και άνω των 2 ετών σε ασθενείς >70 ετών, γιατί ο κίνδυνος από τη θεραπεία υπερβαίνει το όφελος

αυτής. Σε κάθε περίπτωση, όμως, η θεραπεία πρέπει να εξατομικεύεται, ενώ, πέρα από την ηλικία, και άλλοι παράγοντες πρέπει να λαμβάνονται υπόψη, όπως η βαρύτητα της νόσου και η συμμόρφωση του ασθενούς.⁹ Παρά ταύτα, δεν έχει ακόμα αποσαφηνιστεί κατά πόσο θα πρέπει να χορηγείται προληπτική αντιπηκτική αγωγή στα ασυμπτωματικά μέλη. Μέχρι σήμερα δεν υπάρχει καμία τυχαίοποιημένη μελέτη, ενώ η χορήγηση από του στόματος αντιπηκτικών εφόρου ζωής ενέχει κινδύνους για επιπλοκές σε μεγαλύτερη συχνότητα από την ετήσια επίπτωση θρομβοεμβολικού επεισοδίου. Επιπλέον, η θνητότητα δεν έχει βρεθεί να είναι αυξημένη στους φορείς της έλλειψης πρωτεΐνης C σε σύγκριση με το γενικό πληθυσμό.^{4,10}

Στις περισσότερες περιπτώσεις πνευμονικής εμβολής, η λύση των θρόμβων μέσα σε λίγες ημέρες ή εβδομάδες είναι ο κανόνας, εάν το ενδογενές σύστημα θρομβόλυσης είναι ακέραιο.

Ένα μικρό ποσοστό (0,5–4%) όμως των ατόμων που επιζούν του πρώτου θρομβοεμβολικού επεισοδίου αναπτύσσουν χρόνια πνευμονική υπέρταση, συνεπεία είτε του πρώτου επεισοδίου είτε χρόνιας υποτροπιάζουσας πνευμονικής εμβολής. Ο ασθενής της μελέτης μας ήταν ένα νέο άτομο με συγγενή ανεπάρκεια πρωτεΐνης C και με ιατρικό ιστορικό επανειλημμένων φλεβοθρομβώσεων και πνευμονικών εμβολών παρά την προφυλακτική χορήγηση αντιπηκτικών παραγόντων, που παρουσίασε σημαντικό βαθμό πνευμονική υπέρταση, η οποία όμως δεν είναι γνωστό εάν εμφανίστηκε μετά από το πρώτο επεισόδιο ή μετά από τα επανειλημμένα επεισόδια πνευμονικής εμβολής.

Σε αυτές τις περιπτώσεις, η χειρουργική θεραπεία είναι δυνατό να αναστρέψει την πνευμονική υπέρταση, βελτιώνοντας τα συμπτώματα και αυξάνοντας την επιβίωση. Η χειρουργική θεραπεία περιλαμβάνει τη μεταμόσχευση καρδιάς-πνευμόνων και την πνευμονική θρομβοενδαρτηρεκτομή.¹¹ Τα ποσοστά επιβίωσης μετά από μεταμόσχευση καρδιάς-πνευμόνων αναφέρονται έως και 77% για 1 έτος, 62% για 2 έτη και 59% για 3 έτη, ενώ μετά από θρομβοενδαρτηρεκτομή τα αντίστοιχα ποσοστά είναι 87,3% για 1 έτος και 85,3% για 3 έτη.¹² Οι αναφορές αυτές μας οδήγησαν στην εκλογή της χειρουργικής θεραπείας με τη μέθοδο της πνευμονικής θρομβοενδαρτηρεκτομής. Ο ασθενής της μελέτης μας, τρεις μήνες μετά από τη χειρουργική επέμβαση, εμφάνισε θεαματική βελτίωση της γενικής του κατάστασης, υποστηριζόταν κατ' οίκον με χορήγηση οξυγόνου τις νυκτερινές ώρες και ελάμβανε κουμαρινικά αντιπηκτικά από το στόμα. Παρόλα αυτά, σε χρονικό διάστημα 7 μηνών από τη χειρουργική επέμβαση

επανεμφάνισε πνευμονική εμβολή.

Τα θεραπευτικά διλήμματα στην προκειμένη περίπτωση (η οριστική θεραπεία φαίνεται ότι εδράζεται στη γοιδιακή θεραπεία) είναι τα εξής: (α) Δεν υπάρχουν βιβλιογραφικά δεδομένα που να στηρίζουν την επιλογή της εκ νέου χειρουργικής θεραπείας με τη μέθοδο της θρομβοενδαρτηρεκτομής σε σχέση με τη συντηρητική θεραπεία. (β) Εάν επιλεγεί η εκ νέου χειρουργική θεραπεία, θα πρέπει να εφαρμοστεί και πάλι θρομβοενδαρτηρεκτομή ή να προγραμματιστεί μεταμόσχευση καρδιάς-πνευμόνων (ο ασθενής μας προγραμματίστηκε για εκ νέου θεραπεία με τη μέθοδο της θρομβοενδαρτηρεκτομής). (γ) Εφόσον είναι δεδομένη η συγγενής ανεπάρκεια της πρωτεΐνης C, έχει νόημα η υποβολή του ασθενούς σε μεταμόσχευση καρδιάς-πνευμόνων;

Συμπερασματικά, η συγγενής ανεπάρκεια της πρωτεΐνης C αποτελεί προδιαθεσικό παράγοντα για την εμφάνιση σοβαρής θρομβοεμβολικής νόσου, η οποία αντιμετωπίζεται με συντηρητική ή χειρουργική θεραπεία. Σε περίπτωση υποτροπής της νόσου παρά την αρχική χειρουργική θεραπεία, δεν υπάρχουν θέσεις ομοφωνίας που να κατευθύνουν την περαιτέρω αντιμετώπιση του ασθενούς.

ABSTRACT

Therapeutic dilemmas concerning severe thromboembolic disease due to protein C deficiency

G. DIMOPOULOS,¹ I. KARABELA,¹ E. PERROS,¹ D. VELDEKIS,¹ K. FOTIADIS,² A. RASIDAKIS¹

¹Department of Respiratory and Critical Care, ²3rd Department of Surgery, Medical School of Athens, Athens Chest Hospital, Athens, Greece

Archives of Hellenic Medicine 2003, 20(2):200-205

A male smoker aged 32 years was admitted because of hemoptysis and shortness of breath. His previous medical history included attacks of deep vein thrombosis, pulmonary embolism, and pulmonary hypertension. The patient was under home oxygen therapy because of development of respiratory failure and anticoagulant prophylactic therapy. On admission heart ultrasound examination revealed severe pulmonary hypertension, while ventilation-perfusion scanning and spiral CT-scan of the lungs confirmed the diagnosis of pulmonary embolism. Coagulation tests revealed reduction of activated protein C. The patient underwent thromboendarterectomy of both the pulmonary arteries and filter placement in the area of the renal veins. Despite postoperative improvement of his condition the patient was readmit-

ted seven months later because of a new attack of pulmonary embolism. This rare case is reported of a young male patient with congenital deficiency of protein C which led to pulmonary hypertension and respiratory failure and the therapeutic dilemmas associated with his future management are discussed.

Key words: Protein C deficiency, Thromboembolic disease

Βιβλιογραφία

1. COMP PC. Advances on the etiology and treatment of venous thromboembolism. *Adv Intern Med* 1999, 44:59-89
2. KOSTER T, ROSENDAAL FR, BRIET E. Protein C deficiency in a controlled series of unselected outpatients (Leiden Thrombophilia Study). *Blood* 1995, 85:2756-2761
3. TAIT RC, WALKER ID, REISTMAN PH. Prevalence of protein C deficiency in the healthy population. *Thromb Haemost* 1995, 73:87-93
4. MARTINELLI I, MANNUCCI PM, DE STEFANE V, TAIOLI E, ROSSI V, CROSTI F ET AL. Different risks of thrombosis in four coagulation defects associated with inherited thrombophilia: a study of 150 families. *Blood* 1998, 92:2353-2358
5. LAFFAN M. Genetics and pulmonary medicine-pulmonary embolism. *Thorax* 1998, 53:698-702
6. MILETICH JP, SHERMAN L, BROZE G JR. Absence of thrombosis in subjects with heterozygous protein C deficiency. *N Engl J Med* 1987, 317:991-996
7. MILETICH JP, BROZE G JR. Acquired protein C deficiency frequently occurs in hospitalized patients but rarely is associated with thrombosis. *Blood* 1988, 72:371-376
8. REITSMA PH, BEMARDI F, DOIG RC. Protein C deficiency: A database of mutations, 1995 update. On behalf of the Subcommittee on Plasma Coagulation Inhibitors of the Scientific and Standardization Committee of the ISTH. *Thromb Haemost* 1995, 73:876-889
9. VAN DEN BELT AG, HOTTEN BA, PRINS MH, BOSSUY PM. Duration of oral anticoagulant treatment in patients with venous thromboembolism and a deficiency of antithrombin, protein C or protein S-A decision analysis. *Thromb Haemost* 2000, 84:758-763
10. BECKER RC. The need for long term anticoagulants in venous thromboembolism: how long? *Clin Appl Thromb Hemost* 1997, 3(Suppl 1):S8-S14
11. BRIFFA NP, WILSON I, GLARKE DB. Surgical treatment of pulmonary hypertension in protein C deficiency. *Br Heart J* 1991, 66:460-462
12. DAILY PO, DEMBITSKY WP, IVERSEN S, MOSER KM, AUGER W. Current early results for pulmonary thromboendarterectomy for chronic pulmonary embolism. *Eur J Cardiothorac Surg* 1990, 4:117-123

Corresponding author:

G. Dimopoulos, 5 Kiprou street, GR-145 69 Anixi, Athens, Greece, e-mail: Dimop@panafonet.gr