

Κακοήθης μορφή οστεοπέτρωσης βρεφικού τύπου

Ε.Σ. Χατζηπαντελής,¹ Ν. Γομπάκης,¹
Β. Δούλιου,¹ Μ. Μπαντούρα,²
Δ.Ι. Ζαφειρίου,¹ Γ. Κατζός¹

¹Α' Παιδιατρική Κλινική, ΑΠΘ

²Ακτινολογικό Εργαστήριο, Ιπποκράτειο ΠΓΝΘ

Infantile type malignant osteopetrosis

Abstract at the end of the article

Λέξεις ευρετηρίου: Βρέφος, Κακοήθης τύπος, Οστεοπέτρωση

Η οστεοπέτρωση αποτελεί σπάνια κληρονομική νόσο του σκελετού, που χαρακτηρίζεται από διαταραχή στη λειτουργία των οστεοκλαστών και στην παραγωγή υπεροξειδάσης από τα λευκοκύτταρα.¹ Η οστεοκλαστική δυσλειτουργία οδηγεί σε γενικευμένη οστεοκλήρυνση, που έχει ως αποτέλεσμα δυσλειτουργία του μυελού και του ανοσοποιητικού συστήματος, κατάγματα και νευρολογικές διαταραχές.² Υπάρχουν μορφές που εμφανίζονται νωρίς και έχουν βαριά πρόγνωση και μορφές που εμφανίζονται αργότερα και έχουν καλύτερη πρόγνωση.³ Η συχνότητα της αυτοσωματικής επικρατούσας μορφής ανέρχεται σε 1:100.000, ενώ η κακοήθης είναι πιο σπάνια και έχουν περιγραφεί μέχρι τώρα περίπου 100 περιπτώσεις.⁴ Στην Ελληνική βιβλιογραφία έχει αναφερθεί μέχρι σήμερα μόνο μία περίπτωση κακοήθους οστεοπέτρωσης, από τους Καβαζαράκη και συν.⁵ Περιγράφεται περίπτωση κακοήθους οστεοπέτρωσης, με πρώιμη έναρξη, που αντιμετωπίστηκε με υποδόρια χορήγηση ανασυνδυασμένης γ-ιντερφερόνης.

ΠΕΡΙΓΡΑΦΗ ΠΕΡΙΠΤΩΣΕΩΣ

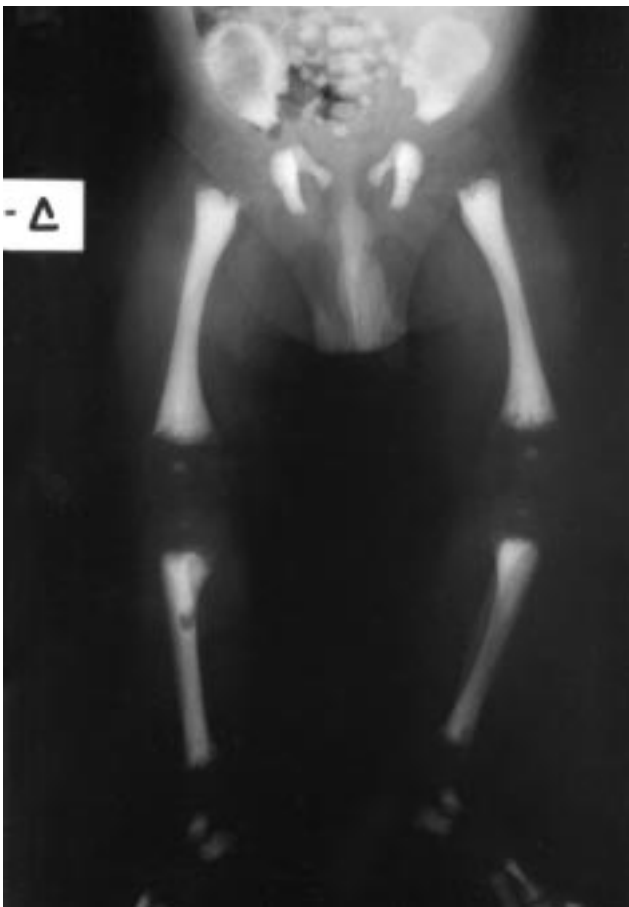
Πρόκειται για αγόρι τελειόμνο, πρώτο παιδί φαινοτυπικά υγιών γονέων με συγγένεια δευτέρου βαθμού, που γεννήθηκε με φυσιολογικό τοκετό, μετά από εγκυμοσύνη χωρίς προβλήματα, με βάρος γέννησης 2.850 g. Μετά τη γέννηση εμφάνισε μέτρια υπερχοληρυθριναιμία, η οποία αντιμετωπίστηκε με φωτοθεραπεία. Από την κλινική εξέταση διαπιστώθηκε τότε η ύπαρξη νεογιλών οδόντων, οι οποίοι και αφαιρέθηκαν. Σε ηλικία δέκα ημερών υποβλήθηκε σε χειρουργική διάνοιξη τραχηλικού αποστήματος, που δημιουργήθηκε μετά την αφαίρεση των νεογιλών οδόντων. Κατά τους δύο πρώτους μήνες της ζωής του παρουσίαζε συχνές λοιμώξεις του ανώτερου αναπνευστικού, επεισόδια γαστρεντερίτιδας και επίμονη στοματίτιδα.

Σε ηλικία δύο μηνών εισήχθη στην Κλινική μας για διερεύνηση αναιμίας και ηπατοσπληνομεγαλίας, που διαπιστώθηκαν τυχαία σε παιδιατρική εξέταση ρουτίνας. Κατά την εισαγωγή, αντικειμενικά παρουσίαζε ωχρότητα, μικροκεφαλία (περίμετρος κεφαλής≈10η εκατοστιαία θέση, ΕΘ) με προεξέχον μέτωπο, υπολειπόμενη σωματική ανάπτυξη (βάρος και ύψος σώματος <3η ΕΘ), ρινική συμφόρηση, ηπατοσπληνομεγαλία, συνεχείς εκκρεμοειδείς κινήσεις των οφθαλμών, με κόρες σε μυδρίαση και με νωθρή αντίδραση στο φως.

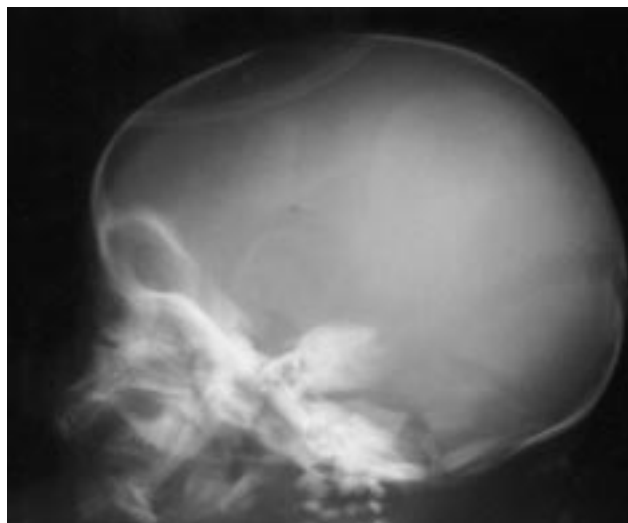
Από τον αιματολογικό έλεγχο διαπιστώθηκε βαριά αναιμία (Hb 5,7 g/dL, Hct 17,6%) και θρομβοπενία (αιμοπετάλια 13000/mm³). Η μορφολογία των ερυθρών έδειξε ανισοκυττάρωση, ποικιλοκυττάρωση, πυκνοκυττάρωση και δακρυκυττάρωση. Το ποσοστό των δικτυοερυθροκυττάρων ήταν αυξημένο (11,4%). Η γλυκωζο-6-φωσφορική δεϋδρογενάση (G6PD) ήταν φυσιολογική και η άμεση και έμμεση εξέταση Coombs ήταν αρνητικές. Ο αριθμός των λευκοκυττάρων κυμαινόταν στα φυσιολογικά για την ηλικία όρια (12.100/mm³), ενώ ο λευκοκυτταρικός τύπος ήταν παθολογικός (πολυμορφοπύρνηνα 29%, λεμφοκύτταρα 35%, μονοπύρνηνα 4%, νωσινόφιλα 6%, ραβδοπύρνηνα 6%, μυελοκύτταρα 6%, μεταμυελοκύτταρα 4%, προμυελοκύτταρα 4%). Από το βιοχημικό έλεγχο βρέθηκε αύξηση της τιμής της αλκαλικής φωσφατάσης (1.386 U/L), της γαλακτικής δεϋδρογενάσης (LDH 1824 U/L), της γ-γλουταμυλ-τρανσφεράσης (γ-GT 96 U/L) και της οξυαλιδικής τρανσαμινάσης (SGOT 62 U/L). Οι τιμές του ασβεστίου (7,8 mg/dL) και του φωσφόρου (1,3 mg/dL) ήταν ελαττωμένες, ενώ η τιμή της παραθομόνης ήταν σημαντικά αυξημένη (284,4 pg/mL). Οι τιμές των αερίων του αίματος ήταν φυσιολογικές. Ο έλεγχος για συγγενείς λοιμώξεις, για ηπατίτιδα Β και C και για μεταβολικά νοσήματα ήταν αρνητικός. Η προσπάθεια για λήψη μυελού δεν απέδωσε (στεγνός, άδειος μυελός). Από τον ανοσολογικό έλεγχο βρέθηκε ελάττωση του ποσοστού οξει-

δωσης της διυδροροδαμίνης (DHR 123), που ελέγχει την ενδοκυττάρια μικροβιοκτονία.

Ο ακτινολογικός έλεγχος έδειξε συνολική αύξηση της πυκνότητας των μακρών οστών, των σπονδυλικών σωμάτων, των πλευρών και της βάσης του κρανίου, ενώ οι μεταφύσεις των μακρών οστών ήταν ανώμαλες, με ρακώδη εμφάνιση και απεικόνιση διαφανών γραμμών, ευρήματα συμβατά με οστεοπέτρωση (εικόνες 1, 2). Στο σπινθηρογράφημα των οστών βρέθηκε υψηλή συγκέντρωση του ραδιοφαρμάκου, ιδιαίτερα στα μακρά οστά των κάτω άκρων, κυρίως στις περιοχές των μεταφύσεων, καθώς και στις πλευρές και στα οστά του σπλαχνικού κρανίου. Ο υπερηχογραφικός έλεγχος του εγκεφάλου έδειξε ελαφρά διάταση του κοιλιακού συστήματος και του υπαραχνοειδούς χώρου, ενώ η μαγνητική τομογραφία εγκεφάλου διεύρυνση των σχισμών του Sylvius και των αυλάκων του μετωπιαίου λοβού, διαπλάτυνση και πάχυνση της διπλής των οστών του κρανίου. Στον υπερηχογραφικό έλεγχο της κοιλίας διαπιστώθηκε ηπατοσπληνομεγαλία. Τα οπτικά προκλητά δυναμικά δεν κατέγραψαν καμία κυματομορφή (τύφλωση), τα ακουσικά προκλητά δυναμικά έδειξαν περιφερικού τύπου προσβολή και η βυθοσκοπηση πιθανή υποπλασία του οπτικού νεύρου. Τα κλινικά και τα



Εικόνα 1. Ακτινογραφία μακρών οστών κάτω άκρων, όπου φαίνεται η αύξηση της οστικής πυκνότητας, ενώ οι μεταφύσεις είναι ανώμαλες με ρακώδη εμφάνιση και με απεικόνιση διαφανών γραμμών.



Εικόνα 2. Ακτινογραφία κρανίου, όπου φαίνεται χαρακτηριστικά η αύξηση της οστικής πυκνότητας.

ευρήματα από τον ακτινολογικό έλεγχο και το σπινθηρογράφημα των οστών έθεσαν τη διάγνωση, η οποία επιβεβαιώθηκε ιστολογικά με τη βιοψία οστού, στην οποία βρέθηκαν παχιές οστέινες δοκίδες με εστίες ασβεστοποίησης και αυξημένο αριθμό οστεοβλαστών.

Η θεραπευτική αντιμετώπιση αρχικά ήταν συμπτωματική, με χορήγηση συμπυκνωμένων ερυθρών και αιμοπεταλίων, γλυκονικού ασβεστίου και φωσφόρου. Από την ηλικία των τριών μηνών η νόσος αντιμετωπίστηκε με υποδόρια χορήγηση ιντερφερόνης-γ σε δόση 1,5 μg/kg τρεις φορές την εβδομάδα, με καλή ανταπόκριση όσον αφορά την αιμοποίηση (αύξηση του αριθμού των αιμοπεταλίων, μείωση της συχνότητας των μεταγγίσεων), την οστική απορρόφηση (πτώση της τιμής της αλκαλικής φωσφατάσης) και τη λειτουργία των λευκοκυττάρων (μείωση της συχνότητας των λοιμώξεων). Η ηπατοσπληνομεγαλία παρέμενε, ενώ η σωματική και ψυχοκινητική ανάπτυξη υπολείπταν. Σε ηλικία έξι μηνών τοποθετήθηκε γαστροστομία, γιατί η σίτιση από το στόμα ή με ρινογαστρικό καθετήρα ήταν αδύνατη και η ανάπτυξη εξακολούθησε να υπολείπεται, παρατηρήθηκε όμως βελτίωση της ρινικής συμφοράς και μικρή βελτίωση της όρασης. Ένα μήνα αργότερα το παιδί απεβίωσε μετά από ευκαιριακή λοίμωξη και σπαιμία.

ΣΧΟΛΙΟ

Η οστεοπέτρωση διακρίνεται σε 6 μορφές, σύμφωνα με τον McKusick: (α) αυτοσωματική επικρατική, τύπος III (καλοήθης, όψιμη έναρξη), (β) αυτοσωματική υπολειπόμενη, τύπος I (κακοήθης, πρώιμη έναρξη), (γ) ήπια αυτοσωματική υπολειπόμενη, (δ) θανατηφόρος, (ε) οστεοπέτρωση με νεφρική σωληνιακή οξέωση λόγω ανεπάρκειας καρβονικής ανυδράσης και (στ) οστεοπέτρωση και βρεφική νευροαξονική δυστροφία.⁶ Η

κλινική εικόνα του ασθενούς μας, αλλά και η πορεία της νόσου, κατατάσσουν την πάθησή του στην κακοήθη μορφή της οστεοπέτρωσης. Στην πλειονότητα των παιδιών με κακοήθη οστεοπέτρωση έχει βρεθεί ανεπαρκής παραγωγή υπεροξειδίων από τα φαγοκύτταρα (ουδετερόφιλα, μονοκύτταρα, οστεοκλάστες), ουσίες που θεωρούνται απαραίτητες για την απορρόφηση του οστεοειδούς. Η διαταραχή στη λειτουργία των οστεοκλαστών οδηγεί στην ελλιπή απορρόφηση του οστεοειδούς και στη δημιουργία σκληρωτικών οστών, με αποτέλεσμα τη στένωση των τρημάτων των κρανιακών νεύρων και την εξάλειψη της μυελικής κοιλότητας. Συνέπειες των παραπάνω αποτελούν η ανώμαλη ανάπτυξη των οστών, η λευκοερυθροβλαστική αναιμία, η εξωμυελική ερυθροποίηση, η ανοσιακή ανεπάρκεια, οι διαταραχές της ακοής και της όρασης, τα κατάγματα, η καθυστέρηση της ανάπτυξης και οι νευρολογικές διαταραχές.^{1,6,7} Εξάλλου, η ελαττωμένη παραγωγή των υπεροξειδίων από τα λευκοκύτταρα, που παρατηρείται στους ασθενείς με κακοήθη οστεοπέτρωση, έχει ως αποτέλεσμα ανοσοανεπάρκεια ανάλογη, αλλά λιγότερο σοβαρή από αυτή της χρονίας κοκκιωματώδους νόσου.³

Η μεταμόσχευση μυελού των οστών (ΜΜΟ) αποτελεί τη μόνη αποτελεσματική θεραπεία μέχρι σήμερα και η πρόγνωση της νόσου σχετίζεται άμεσα με την ηλικία μεταμόσχευσης.^{1,2,4-11} Θεραπευτικά σχήματα με γ-ιντερφερόνη, καλσιτριόλη ή 1α-OH-βιταμίνη D₃ σε μεγάλες δόσεις, παράγοντα διέγερσης των μακροφάγων (M-CSF), πρεδνιζολόνη και δίαιτα πτωχή σε ασβέστιο και πλούσια σε φωσφόρο έχουν δοκιμαστεί μέχρι σήμερα, με καλά αποτελέσματα.^{1-3,5-7,11-14} Οι Καβαζαράκης και συν περιγράφουν περίπτωση κακοήθους οστεοπέτρωσης που αντιμετωπίστηκε με τη χορήγηση 1α-OH-βιταμίνης D₃, πρεδνιζόνης και δίαιτα χαμηλής περιεκτικότητας σε ασβέστιο, χωρίς ιδιαίτερη ακτινολογική και αιματολογική ανταπόκριση, πιθανώς λόγω του μικρού διαστήματος της θεραπείας.⁵ Η θεραπευτική αντιμετώπιση στο δικό μας ασθενή ήταν αρχικά συμπτωματική (συμπυκνωμένα ερυθρά, αιμοπετάλια, γλυκονικό ασβέστιο και φωσφόρος) και ακολούθησε θεραπεία με ιντερφερόνη, εν αναμονή ανεύρεσης συμβατού δότη για μεταμόσχευση μυελού.

Η ιντερφερόνη-γ προάγει την παραγωγή υπεροξειδίων από τα λευκοκύτταρα και τους οστεοκλάστες, με αποτέλεσμα βελτίωση της λειτουργίας των λευκοκυττάρων, απορρόφηση του οστεοειδούς και βελτίωση της αιμοποιητικής και νευρολογικής λειτουργίας.^{7,11} Πράγματι, οι Key et al περιέγραψαν 14 ασθενείς με βαριά οστεοπέτρωση, που υποβλήθηκαν σε θεραπεία με υποδόρια έγχυση ανασυνδυασμένης ιντερφερόνης-γ-1b τουλάχιστον για έξι μήνες. Έντεκα από τους 14 παρουσίασαν μεγάλη βελτίωση για διάστημα 18 μηνών. Τα

αποτελέσματα έδειξαν αύξηση της οστικής επαναρρόφησης και βελτίωση της αιμοποιητικής και της λευκοκυτταρικής λειτουργίας (μείωση της συχνότητας των λοιμώξεων κατά 96%).¹⁴

Στην περίπτωση που περιγράφουμε, η θεραπευτική αντιμετώπιση με τη χορήγηση ανασυνδυασμένης ιντερφερόνης-γ είχε καλά αποτελέσματα όσον αφορά την αιμοποίηση (αύξηση του αριθμού των αιμοπεταλίων, μείωση της συχνότητας των μεταγίσεων), την οστική απορρόφηση (πτώση της τιμής της αλκαλικής φωσφατάσης) και τη λειτουργία των λευκοκυττάρων (μείωση της συχνότητας των λοιμώξεων). Ως προς τη χορήγηση του M-CSF, παρατηρήσεις σε πειραματόζωα έδειξαν βελτίωση της αιματολογικής εικόνας και βελτίωση της ανάπτυξης.¹¹ Οι Meletis et al αναφέρουν περίπτωση επιτυχούς αντιμετώπισης καλοήθους οστεοπέτρωσης τύπου ενήλικα με τη χορήγηση στεροειδών και ανασυνδυασμένης ανθρώπινης ερυθροποιητίνης (rHuEPO), που είχαν ως αποτέλεσμα τη διόρθωση τόσο της αναιμίας όσο και της θρομβοπενίας.¹⁵

Οι παραπάνω θεραπευτικές δυνατότητες δίνουν κάποιες ελπίδες στους ασθενείς, κυρίως για παράταση της επιβίωσης μέχρι την ανεύρεση συμβατού δότη για ΜΜΟ, γιατί χωρίς αυτή οι πιθανότητες επιβίωσης είναι περιορισμένες.¹¹ Πριν από την εφαρμογή σύγχρονων θεραπευτικών μεθόδων η πρόγνωση της νόσου ήταν κακή. Πιθανότητα επιβίωσης μέχρι τον 3ο χρόνο της ζωής εμφάνιζε μόνο το 10-30% των πασχόντων.^{4,11} Σήμερα, με τη σύγχρονη αντιμετώπιση, η πρόγνωση έχει βελτιωθεί και σχετίζεται άμεσα με την ηλικία μεταμόσχευσης.^{4,6,8,10,11}

Προγεννητική διάγνωση της κακοήθους μορφής οστεοπέτρωσης (τύπος I) μπορεί να γίνει ακτινολογικά, ο αξιόπιστος όμως προγεννητικός έλεγχος βασίζεται σε μοριακές μεθόδους, εφόσον είναι γνωστή η θέση του αντίστοιχου γονιδίου στο 11q12-13 και εφόσον έχει βρεθεί γενετική σύνδεση στη συγκεκριμένη οικογένεια.^{6,16}

ABSTRACT

Infantile type malignant osteopetrosis

E.S. HATZIPANTELIS,¹ N. GOMBAKIS,¹ V. DOULIOGLOU,¹ M. BANTOURAKI,² D.J. ZAFIRIOU¹, G. KATZOS¹

¹1st Department of Pediatrics, Aristotle University of Thessaloniki, ²Department of Radiology, Hippokration General Hospital, Thessaloniki, Greece
Archives of Hellenic Medicine 2000, 17(2):189-192

The case is described of a full-term male infant with malignant osteopetrosis, the first child of consanguinous par-

ents. Pregnancy, labor and the early neonatal period were uneventful. The baby was admitted at the age of two months because of anemia, hepatosplenomegaly, growth failure, nasal congestion and continuous oscillary nystagmoid eye movements. The pathological, biochemical and hematological profile, the specific X-ray findings and the results of the immunological tests pointed to the diagnosis of malignant osteopetrosis, infantile type, which was subsequently confirmed by bone biopsy. Treatment was initially symptomatic with transfusion of red cells and platelets, and calcium and phosphate administration. At the age of three months treatment with recombinant human interferon gamma was initiated. Bone resorption and hematopoietic function improved under this regime and the number of opportunistic infections decreased. In spite of all therapeutic measures the baby died four months later from sepsis. The rarity of the disease and its differential diagnosis are discussed.

Key words: Infant, Malignant type, Osteopetrosis

Βιβλιογραφία

- CHARLES MJ, KEY L. Developmental spectrum of children with congenital osteopetrosis. *J Pediatr* 1988, 132:371–374
- KUBO T, TANAKA H, ONO H, MORIWAKE T, KANZAKI S, SEINO Y. Malignant osteopetrosis treated with high doses of 1 α -hydroxyvitamin D₃ and interferon gamma. *J Pediatr* 1993, 123:264–268
- KEY LL, RIES LW, RODRIGUIZ MR, HATCHER CH. Recombinant human interferon gamma therapy for osteopetrosis. *Pediatr Pharmacol Ther* 1992, 121:119–124
- KAHLER GS, CERVENKA J, RIMOIN LD, HOLLISTER WD. Osteopetrosis, mild recessive-benign dominant-malignant recessive. In: Buyse ML (ed) *Birth Defects Encyclopedia*. Dover, USA, 1990:1331–1334
- ΚΑΒΑΖΑΡΑΚΗΣ Ε, ΓΑΛΛΑ Α, ΚΩΝΣΤΑΝΤΙΝΟΥ Γ, ΣΚΑΡΔΟΥΤΣΟΥ Α, ΠΑΠΑΔΑΚΗ Ε. Θεραπεία της κακοήθους οστεοπέτρωσης με 1 α -υδροξυ-βιταμίνη D₃, κορτικοστεροειδή και δίαιτα φτωχή σε ασβέστιο. *Παιδιατρική* 1988, 51:299–307
- MCKUSICK AV. *Mendelian Inheritance in Man: a catalog of Human Genes and Genetic Disorders*. 12th ed. Johns Hopkins University, Baltimore, 1998
- TAYLOR GM, DEARDEN PS, WILL MA, EVANS KID, STEVENS FR, SIMON S ET AL. Infantile osteopetrosis; bone marrow transplantation from a cousin donor. *Arch Dis Child* 1995, 73:453–455
- FISCHER A, GRISCELLI C, FRIEDRICH W, KUBANEK B, LEVINSKY R, MORGAN G ET AL. Bone-marrow transplantation for immunodeficiencies and osteopetrosis: European survey 1968–1985. *Lancet* 1986, 11:1080–1083
- JABADO N, LEDEIST F, CANT A, DEGRAEFFMEEDERS ER, FASTH A, MORGAN G ET AL. Bone marrow transplantation from genetically HLA-nonidentical donors in children with fatal inherited disorders excluding severe combined immunodeficiencies—use of two monoclonal antibodies to prevent graft rejection. *Pediatrics* 1996, 98:420–428
- SOLH H, DACUNHA AM, GIRI N, PADMOS A, SPENCE D, CLINK H ET AL. Bone marrow transplantation for infantile malignant osteopetrosis. *J Pediatr Hematol Oncol* 1995, 17:350–355
- KEY LL, RODRIGUIZ RM, WANG WC. Cytokines and bone resorption in osteopetrosis. *Int J Pediatr Hematol Oncol* 1995, 2:143–149
- WILLIAMS R, WANG W. Managing osteopetrosis in children—a nutrition challenge. *J Am Diet Assoc* 1996, 96:172–175
- FASTH A, PORRAS O, ARGUEDAS O, CARRILO JM, JIMENZ ZR, SANCHEZ R ET AL. Malignant osteopetrosis treated with granulocyte-macrophage colony-stimulating factor—absence of blood monocytosis and no effect on bone sclerosis. *Int J Pediatr Hematol Oncol* 1996, 3:35–40
- KEY L, RODRIGUIZ RM, WILLI SM, WRIGHT NM, HATCHER HC, EYRE DR ET AL. Long term treatment of osteopetrosis with recombinant human interferon gamma. *N Engl J Med* 1995, 332:1594–1599
- MELETIS J, SAMARKOS M, MICHALI E, VAVOURAKIS S, MELETIS C, POZIOPOULOS C ET AL. Correction of anaemia and thrombocytopenia in a case of adult type I osteopetrosis with recombinant human erythropoietin (rHuEPO). *Br J Haematol* 1995, 89:911–913
- OGUR G, OGUR E, CELASUM B, BASER I, IMIRZALIOGLU N, OZTURK T ET AL. Prenatal diagnosis of autosomal recessive osteopetrosis, infantile type, by X-ray evaluation. *Prenat Diagn* 1995, 15:477–481

Corresponding author:

E.S. Hatzipantelis, 8 P. Papageorgiou street, GR-546 35 Thessaloniki, Greece