

Ασυνήθης ηπατική προσβολή από ιό Coxsackie-B4

Μ. Σκουνάκης, Ι. Κετίκογλου, Γ. Καφίρη,
Μ. Σαμοΐλη, Ι. Εñευσιινιώτης,
Α. Παπαγεωργίου, Γ. Καρβουντζής

Κρατική Παθολογική Κλινική, Ιπποκράτειο Νοσοκομείο,
Αθήνα

Unusual hepatic damage from Coxsackie-B4 virus

Abstract at the end of the article

Λέξεις ευρετηρίου: Ηπατίτιδα, Coxsackie

Οι ιοί Coxsackie (RNA ιοί) αποτελούν υποομάδα των εντεροϊών, μαζί με τους ιούς Echo και τους ιούς της πολιομυελίτιδας. Οι ιοί Coxsackie διαιρέθηκαν στις ομάδες Α και Β, ανάλογα με τις ιστοπαθολογικές αλλοιώσεις που προκαλούν στα πειραματόζωα. Η ομάδα Α προκαλεί κυνάγχη, άσηπτη μηνιγγίτιδα και λοιμώξεις του αναπνευστικού. Η ομάδα Β προκαλεί πνευμονία, μυοκαρδίτιδα, μηνιγγίτιδα και γενικευμένες λοιμώξεις με προσβολή διαφόρων οργάνων. Έχουν διαπιστωθεί μέχρι σήμερα 23 ορότυποι της ομάδας Α και 6 της ομάδας Β. Η διάκριση των οροτύπων γίνεται με εξουδετέρωση από αντιορούς ειδικού τύπου. Τελευταία, οι διαγνωστικές τεχνικές περιλαμβάνουν τη χρήση συμπληρωματικών DNA-ανιχνευτών και τη μέθοδο της αλυσιδωτής αντίδρασης πολυμεράσης με χρήση ειδικών εκκινητών.

Στην πλειονότητα των περιπτώσεων οι λοιμώξεις από τους ιούς Coxsackie είναι ασυμπτωματικές. Τα συνήθη ευρήματα προέρχονται από το νευρικό σύστημα, την καρδιά και το δέρμα.

Η προσβολή του ήπατος από ιούς Coxsackie είναι σπάνιο φαινόμενο και προκαλείται κύρια από τους ιούς της ομάδας Β. Ιστολογικά, παρατηρούνται αλλοιώσεις χολοστατικού τύπου ηπατίτιδας μη ειδικές για τους ιούς αυτούς.¹

Η περίπτωση που περιγράφεται αφορά ασθενή με εμπύρετη ικτερική συνδρομή, που έθεσε πρόβλημα διαφορικής διάγνωσης μεταξύ ποικίλων νοσολογικών

οντοτήτων και που τελικά βρέθηκε πως ήταν αποτέλεσμα λοίμωξης με τον ιό Coxsackie-B4.

Η περιγραφή όλων των κλινικών και εργαστηριακών δεδομένων πιστεύουμε ότι θα συμβάλει στην αναγνώριση της σπάνιας αυτής κλινικής οντότητας.

ΠΕΡΙΓΡΑΦΗ ΠΕΡΙΠΤΩΣΕΩΣ

Πρόκειται για ασθενή 47 ετών, η οποία 10 ημέρες πριν από τη νοσηλεία της στην Κλινική μας παρουσίασε πυρετό μέχρι 39,5 °C με ρίγος. Την επομένη προστέθηκαν κεφαλαλγία και μυαλγίες. Μετά από 3 ημέρες εμφάνισε γενικευμένο κηλιδοβλατιδώδες εξάνθημα, επιγαστραλγία με έμετο και ίκτερο. Διακομίστηκε στο τοπικό νοσοκομείο, όπου διαπιστώθηκε υπερχοληρυθριναιμία (ολική χοληρυθρίνη 10 mg/dL), με τιμές τρανσαμινασών: SGOT 38 U/L και SGPT 114 U/L. Με την υποψία της πιθανής προσβολής από ρικέτσια, της χορηγήθηκε αγωγή με δοξκυκλίνη και διακομίστηκε στην Κλινική μας.

Το ατομικό αναμνηστικό ήταν ελεύθερο, δεν έπινε οινοπνευματώδη ποτά και δεν είχε κάνει χρήση φαρμάκων. Κατά την αντικειμενική εξέταση διαπιστώθηκαν τα εξής: Θερμοκρασία σώματος 39,5 °C, σφύξεις 100/min, αρτηριακή πίεση 100/80 mmHg, ικτερική χροιά δέρματος και επιπεφυκότων και εκτεταμένο κηλιδοβλατιδώδες εξάνθημα. Το ήπαρ ήταν ψηλαφητό 3 cm κάτωθεν του δεξιού πλευρικού τόξου, ενώ ο σπλήνας ήταν ψηλάφητος.

Κατά τη νευρολογική εξέταση διαπιστώθηκε ληθαργική κατάσταση χωρίς σημεία εστιακής βλάβης. Από τον εργαστηριακό έλεγχο βρέθηκαν τα εξής: Ht: 29,3%, λευκά αιμοσφαίρια 12.600/mm³ (πολυμορφοπύρρηνα 93%, λεμφοκύτταρα 4%), αιμοπετάλια: 302.000/mm³, ΔΕΚ: 3,7%, ΤΚΕ: 85 mm. Σάκχαρο: 138 mg/dL, ουρία: 14 mg/dL, κρεατινίνη: 0,9 mg/dL, SGOT: 60 U/L, χοληρυθρίνη ολική: 10,3 mg/dL, άμεση: 6 mg/dL, ολικά λευκώματα: 6,2 g/L, λευκωματίνες: 3,6 g/L, χρόνος προθρομβίνης: 14 sec (μάρτυρα: 13 sec), χοληστερίνη: 128 mg/dL, τριγλυκερίδια: 161 mg/dL, LDH: 242 U/L, CPK: 72 U/L, ουρικό οξύ: 3,9 mg/dL, αμυλάση: 13 U/L, ασβέστιο: 8,9 mg/dL. Ηλεκτροφόρηση λευκωμάτων: λευκωματίνη: 46,3%, α₁-σφαιρίνη: 8,4%, α₂: 18,9%, β: 10%, γ: 16,9%. Αυτοαντισώματα αρνητικά. Δοκιμασίες Widal-Wright: αρνητικές. Εξέταση παχείας σταγόνας για πλασμάδια Laveran: αρνητική. Αντισώματα για ρικέτσιες, λεπτόσπειρες, τοξόπλασμα: αρνητικά. Δείκτες ηπατίτιδας Α, Β, C, δέλτα: αρνητικοί. Αντισώματα έναντι ερπητοϊών: αρνητικά. Τίτλοι αντισωμάτων τύπου IgM έναντι ιών Coxsackie: B1: 1/32, B2: <1/8, B3: 1/8, B4: 1/1024, B5: <1/8 (μέθοδος εξουδετερωτικών αντισωμάτων). Καλλιέργειες αίματος-ούρων: αρνητικές.

Υπερηχογράφημα άνω κοιλίας: Ηπατομεγαλία με εγκάρσια μέση διάμετρο 169 cm, υπερηχογένεια του τύπου της λιπώδους διήθησης χωρίς εστιακή βλάβη. Λοιπά κ.φ.

Αξονική τομογραφία άνω και κάτω κοιλίας: Στην περιοχή του δεξιού λοβού του ήπατος, υπόσπικνη περιοχή με κυστικούς χαρακτήρες διαστάσεων 2x1 cm. Στην περιοχή της αριστερής ωοθήκης ύπαρξη κυστικού μορφώματος διαστάσεων 3x2,5 cm. Λοιπά: κ.φ.

Βιοψία ήπατος: Παρατηρούνται ικανές φλεγμονώδεις διηθήσεις στα πυλαία διαστήματα, που αποτελούνται από λεμφοκύτταρα και πολυμορφοπύρνα. Μερικά από τα φλεγμονώδη στοιχεία επινέμονται το τοίχωμα των χοληφόρων και προκαλούν εκφυλιστικές αλλοιώσεις στο επιθήλιό τους. Συνυπάρχουν χολαγγειίτιδα και περιπυλαίες νεκρώσεις. Στο ηπατικό παρέγχυμα υπάρχει ελαφρά ενδολοβιακή δραστηριότητα. Η ίνωση είναι ελαφρά έως μέτρια.

Η ασθενής έλαβε υποστηρικτική, μη ειδική αγωγή για την ιογενή αυτή λοίμωξη. Μετά από 10ήμερη νοσηλεία ο πυρετός υφέθηκε και το εξάνθημα προοδευτικά εξαφανίστηκε. Ο νέος εργαστηριακός έλεγχος είχε ως εξής:

Ht: 29,2%, λευκά: 13.700/mm³, αιμοπετάλια: 488.000/mm³, χολερυθρίνη: ολική: 2,5 mg/dL, άμεση: 1,5 mg/dL, SGOT: 60 U/L, SGPT: 81 U/L, γGT: 150 U/L, αλκαλική φωσφατάση: 350 U/L.

Μετά 15νθήμερη νοσηλεία η ασθενής εξήλθε σε καλή γενική κατάσταση με ολική χολερυθρίνη: 1,3, mg/dL, άμεση: 0,3 mg/dL, SGOT: 43 U/L, SGPT: 50 U/L, γGT: 70 U/L, αλκαλική φωσφατάση: 170 U/L. Για τους επόμενους 2 μήνες ο ορολογικός έλεγχος έδειξε υψηλό τίτλο IgM αντισωμάτων έναντι του ιού Cocksackie-B4 (1/1024).

Μετά από 6 μήνες, οι τίτλοι αντισωμάτων έναντι Cocksackie-B4 ήταν οι εξής: τύπου IgM: θετική 1/152 και τύπου IgG: θετική 1/256.

ΣΧΟΛΙΟ

Η περίπτωση της ασθενούς που περιγράφουμε αφορά νεαρή γυναίκα αγρότισσα, η οποία παρουσίασε οξύ παρατεταμένο εμπύρετο νόσημα σε συνδυασμό με κηλιδοβλατιδώδες εξάνθημα, έντονος πεπτικές διαταραχές, μυαλγίες, κεφαλαλγία, λήθαργο και, κυρίως, ηπατοκυπτική προσβολή, που εκδηλώθηκε με ίκτερο και ήπια τρανσαμινασαιμία. Συνυπήρχε αναιμία με στοιχεία αιμόλυσης. Δεν υπήρχαν εκδηλώσεις από το κυκλοφορικό, ουροποιητικό ή από άλλα συστήματα. Δεν αναφερόταν έκθεση σε φάρμακα ή άλλες τοξικές ουσίες.

Με βάση τα ανωτέρω, η διαφορική διάγνωση κινήθηκε κατεξοχήν μέσα στο φάσμα των λοιμωδών ιογενών και μικροβιακών νοσημάτων, αλλά και ορισμένων αυτοάνοσων με ηπατική συμμετοχή.

Στην αρχή, αποκλείστηκε η μικροβιακή προσβολή των χοληφόρων, με την αρνητική κλινική εξέταση, τη φυσιολογική απεικόνιση των χοληφόρων με υπερηχοτομογραφικό έλεγχο και αξονική τομογραφία κοιλίας και τις αρνητικές καλλιέργειες αίματος. Παράλληλα, έγινε έλεγχος για τον αποκλεισμό των πλέον πιθανών αιτιολογικών παραγόντων, όπως των ηπατιτιδων Α, Β, C, των λοιπών γνωστών ηπατοτρόπων ιών CMV, Epstein-Barr κ.λπ., όπως επίσης και

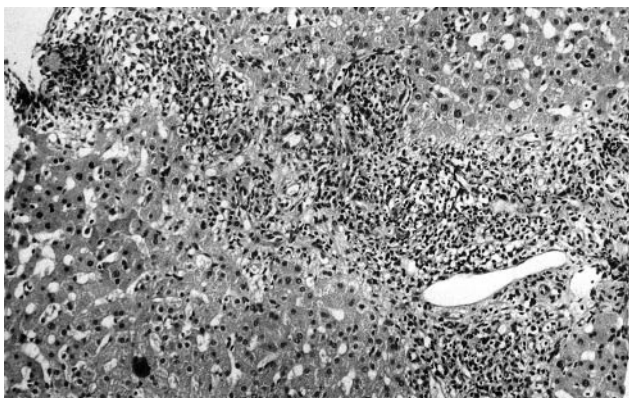
σπειροχαιτών, ρικετσιών, σαλμονέλας, βρουκέλας, τοξοπλάσματος. Η μη ύπαρξη στοιχείων αυτοανοσίας οδήγησε τον έλεγχο σε αναζήτηση σπανιότερων αιτιολογικών παραγόντων. Έτσι, έγινε ορολογικός έλεγχος για ιούς Cocksackie σε εξειδικευμένο κέντρο και διαπιστώθηκε υψηλός τίτλος IgM αντισωμάτων έναντι του ιού Cocksackie-B4, με τη μέθοδο των εξουδετερωτικών αντισωμάτων. Η ύπαρξη του στελέχους αυτού του ιού μάς προβληματίσε, καθόσον στη διεθνή βιβλιογραφία αναφέρεται ως ιδιαίτερα σπάνια η ηπατική προσβολή από τους ιούς Cocksackie της ομάδας Β. Υπάρχει μόνο μία βιβλιογραφική αναφορά στη λοίμωξη από ιό Cocksackie-B4 σε 2 νεογέννητα παιδιά,⁶ ενώ δεν αναφέρεται ηπατική προσβολή από το στέλεχος αυτό σε ενήλικους.

Έγινε βιοψία ήπατος και ιστολογικά διαπιστώθηκε ύπαρξη ηπατικής φλεγμονής με διήθηση λεμφοκυττάρων και πολυμορφοπυρήνων στα πυλαία διαστήματα και ελαφρά ενδολοβιακή δραστηριότητα. Επιπλέον, υπήρχαν φλεγμονώδεις αλλοιώσεις στα χοληφόρα, ενώ η ίνωση ήταν ελαφρά ως μέτρια. Η εικόνα αυτή είναι συμβατή με οξεία ηπατίτιδα, που θα μπορούσε να έχει ως αίτιο τον ιό Cocksackie¹ (εικόνες 1, 2). Η ίνωση, έστω και μέτρια, μπορεί να υποστραφεί όταν αποδράμει η ηπατίτιδα. Παρόλα αυτά, η ιστολογική αυτή εικόνα δεν αποκλείει τη χρονία ηπατίτιδα ή και την παρόξυνση χρονίας ηπατίτιδας.

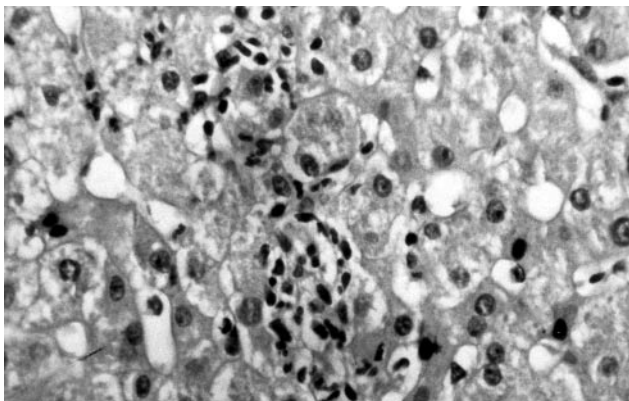
Ο έλεγχος των λευκωμάτων του αίματος (φυσιολογικό λευκωματικό πηλίκο και ηλεκτροφόρηση λευκωμάτων) δεν συνηγορούσε υπέρ χρονίας ηπατίτιδας. Ο τύπος της ηπατίτιδας ήταν χολοστατικού χαρακτήρα, όπως προκύπτει από τις αυξημένες τιμές της χολερυθρίνης, της αλκαλικής φωσφατάσης και της γGT, με μικρή μόνο αύξηση της τιμής των τρανσαμινασών. Τα ευρήματα αυτά συμφωνούν με την ιστολογική εικόνα. Μετά από 15νθήμερη νοσηλεία οι τιμές των ανωτέρω παραμέτρων επανήλθαν στο φυσιολογικό. Η πορεία των εργαστηριακών αυτών δεικτών θα μπορούσε να δικαιολογήσει την απόδοση της ηπατίτιδας αυτής στον ιό Cocksackie, του οποίου η κλινική πορεία είναι ολιγοήμερη.

Ο αυξημένος αριθμός λευκών αιμοσφαιρίων μπορεί να αποδοθεί στην υπερκινητική κυκλοφορία λόγω του υψηλού πυρετού, αλλά και στην ίδια την ιογενή λοίμωξη, αφού είναι γνωστό ότι σε ορισμένες ιογενείς λοιμώξεις ο αριθμός των λευκών αιμοσφαιρίων δεν είναι χαμηλός, όπως συνήθως συμβαίνει. Η μικρού βαθμού αναιμία (Ht: 29,3%) με στοιχεία αιμόλυσης (ΔΕΚ: 3,7%, έμμεση χολερυθρίνη: 4,3 mg/dL) μπορεί να παρατηρηθεί σε οξεία ηπατίτιδα.

Η ληθαργική κατάσταση της ασθενούς θα μπορούσε να ερμηνευθεί στα πλαίσια εγκεφαλίτιδας από τον ιό, με ή χωρίς την ύπαρξη μηνιγγικής συμμετοχής,³ αν και γενικά θεωρείται σπάνια εκδήλωση. Στην ασθενή μας



Εικόνα 1. Ηπατική προσβολή από ιό Coxsackie-B4. Φλεγμονώδεις διηθήσεις στα πυλαία διαστήματα (λεμφοκύτταρα, πωσινόφιλα και πολυμορφοπύρνα λευκοκύτταρα) (H+E×100).



Εικόνα 2. Ηπατική προσβολή από ιό Coxsackie-B4. Ενδοφλέβια φλεγμονή από λεμφοκύτταρα και πολυμορφοπύρνα (H+E×250).

δεν υπήρχε στοιχείο ερεθισμού των μηνίγγων, γι' αυτό και δεν έγινε οσφυονωτιαία παρακέντηση.

Με δεδομένα τα ανωτέρω και για πληρέστερη τεκμηρίωση του αιτιολογικού ρόλου αυτού του ιού, η ασθενής, μετά την έξοδο της από το νοσοκομείο, υποβλήθηκε σε μηνιαίο κλινικό και εργαστηριακό έλεγχο για 2 μήνες και κατά τον έκτο μήνα μετά τη νοσηλεία της. Ο έλεγχος περιελάμβανε και τίτλους αντισωμάτων IgM και IgG για τους ιούς Coxsackie. Πράγματι, διαπιστώθηκε αυξημένος τίτλος IgM αντισωμάτων έναντι του Coxsackie-B4 για 2 μήνες και ελάττωσή τους στο μισό κατά τον έκτο μήνα. Αντίθετα, παρατηρήθηκε σταδιακή αύξηση των τίτλων IgG αντισωμάτων έναντι του Coxsackie-B4 τους 4 πρώτους μήνες και υψηλός τίτλος κατά τον έκτο μήνα. Αυτού του τύπου η οροαναστροφή είναι τυπική νόσησης από ιό. Με τα ανωτέρω δεδομένα επιβεβαιώνεται ότι ο ορότυπος B4 του ιού αποτελούσε την αιτία της περιγραφείσας κλινικής συνδρομής.

Η γενική κατάσταση της ασθενούς είναι σήμερα άριστη και ο λοιπός κλινικός και εργαστηριακός έλεγχος

παραμένει χωρίς παθολογικά ευρήματα. Τα χαρακτηριστικά και η διαδρομή της νόσου εμπλουτίζουν το ευρύ φάσμα των κλινικών εκδηλώσεων της λοίμωξης με τον ιό Coxsackie-B4 και ευαισθητοποιούν τον κλινικό στην αναζήτηση του αιτιολογικού αυτού παράγοντα σε ανάλογες περιπτώσεις.

ABSTRACT

Unusual hepatic damage from Coxsackie-B4 virus

M. SKOUNAKIS, J. KETIKOGLU, G. KAFIRI, M. SAMOILI, J. ELEFSINIOTIS, A. PAPAGEORGIOU, G. KARVOUNTZIS
State Department of Medicine,
Hippokration General Hospital, Athens, Greece

Archives of Hellenic Medicine 1999, 16(4):391-393

Coxsackie viruses A and B, which belong to the family of enteroviruses, cause a wide variety of symptoms. Hepatic damage from these viruses is a rare phenomenon and occurs predominantly in neonates as a fulminant hepatitis. The case is described of an adult patient who presented with a maculopapular rash, fever and jaundice. Histological examination of the liver biopsy revealed hepatitis and serological study revealed a Coxsackie-B4 virus infection. Such liver damage in adults from this type of virus has not been referred to in the literature. The disease was self limiting and the patient became healthy after a period of 15 days.

Key words: Coxsackie, Hepatitis

Βιβλιογραφία

1. SIMSON IW, GEAR JH. Enteroviruses. In: MacSween RN, Anthony P, Scheuer P (eds) *Pathology of the liver*. Churchill Livingstone, London, 1987:229
2. RAY G. Enteroviruses and reoviruses. In: *Harrison's Principles of Internal Medicine*. 13th ed. McGraw Hill, 1994:821-824
3. MODLIN FJ. Coxsackieviruses, echoviruses and newer enteroviruses. In: Mandel, Douglas, Bennets (eds) *Principles and Practice of Infectious Diseases*. Churchill Livingstone Inc, New York, 1995: 1620-1629
4. SHERLOCK S, DOOLEY J. *Diseases of the Liver and Biliary System*. 9th ed. Blackwell, London, 1993:291
5. GRIST NR, BELL EJ. Enteroviruses. In: Weatherall DJ, Ledingham JGG, Warrell DA (eds) *Oxford Textbook of Medicine*. 3rd ed. Oxford Medical Publ, 1996, 1:383-390
6. KIBRICK J. Coxsackie B4 infection in neonates. *Pediatr* 1958, 22:857
7. RIZZETO M. Enteroviruses. In: McIntyre M, Benhamou JP, Bicher J, Rizzeto M, Rodes J (eds) *Oxford Textbook of Clinical Hepatology*. Oxford, Oxford University Press, 1991:636-637

Corresponding author:

J. Ketikoglou, 3A Rodon street, GR-152 33 Halandri, Athens, Greece